

**Anatomie  
Histologie  
Embryologie**

akademický rok 2022/2023

***David Kachlík***

# Anatomie

☺ **Naše láska** ☺

# Vyučující a zkoušející

- Prof. Rastislav Druga
- Doc. Jiří Šedý
- MUDr. RNDr. Eva Hergetová
- MUDr. Václava van der Meijs
- Mgr. Šárka Salavová
- MUDr. Martin Salaj
- MUDr. Radovan Hudák
- MUDr. Jan Pastor
- Doc. Ondřej Naňka
- MUDr. Veronika Němcová
- MUDr. Azzat Al-Redouan
- lektori
- MUDr. Jiří Uhlík
- MUDr. Andrea Felšöová
- MUDr. Alžběta Blanková
- MUDr. Kamila Procházková
- MUDr. Petra Dvořáková
- MUDr. Anna Malečková



# Informace

- informační systém
  - podmínky zápočtu a zkoušky
  - syllabus
- www předmětu: [anatomie.lf2.cuni.cz](http://anatomie.lf2.cuni.cz)
- konzultace: po předchozí domluvě (osobně nebo emailem)

# Struktura

- 2 semestry (zimní a letní)
- přednášky – 3x týdně
- praktika – 2x týdně (A+HE)
- zimní pitevní cvičení
  - 1 týden pro půl ročníku (9./10. týden)
- letní pitevní cvičení
  - 1 týden pro půl ročníku v květnu
- testy – ústní/písemné (24x)
  - (3x ve 4 časových možnostech)
- ústní zkouška
  - teoretická: 4 otázky ze 4 tématických okruhů

# Podmínky zápočtu

## Uzavření zimního semestru a udělení zápočtu

- **průběžná zkoušení**
  - kosti, tkáně, lebka, srdce, cévy – 5 ústní zkoušení
  - klouby; páteř; svaly končetin; páteř a svaly trupu; tkáně; hlava a krk; cévy – 7 písemných zkoušení
  - 70% úspěšnost (2x opakování v zimním zkouškovém období)
- **80% účast** (nejvýše 4 absence)
- 5-8 absencí – podrobná seminární práce
- > 8 absencí = neudělení zápočtu

# Podmínky zápočtu

## Uzavření letního semestru a udělení zápočtu

- **průběžná zkoušení**
  - orgány, mozek (CNS 3), NEKS – 3 ústní zkoušení
  - GIT, dýchací, močopohlavní, PNS, CNS 1, endokrinní+kožní, CNS 2, smysly – 8 písemných zkoušení
  - 70% úspěšnost (2x opakování v zimním zkouškovém období)
- **80% účast** (nejvýše 4 absence)
- 5-8 absencí – podrobná seminární práce
- > 8 absencí = neudělení zápočtu

# Podmínky zkoušky

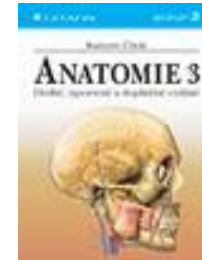
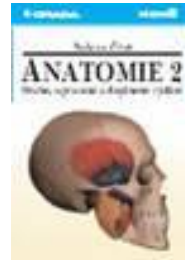

- **splněný zápočet za zimní semestr**
- **splněný zápočet za letní semestr**
- **přihlášení na zkoušku přes SIS**

## Termíny zkoušky





1. **termín po splnění zápočtů**
2. **termín**
3. **termín (komise – pouze na konci září)**



# Doporučená literatura



## Radomír ČIHÁK – ANATOMIE 1-3



**GRAY'S ANATOMY**


**MEMORIX  
ANATOMIE**

**ROHEN**

# Doporučená literatura


- Jaroslav KOS

Přehled topografické anatomie




- Rastislav DRUGA

Anatomie centrálního nervového systému



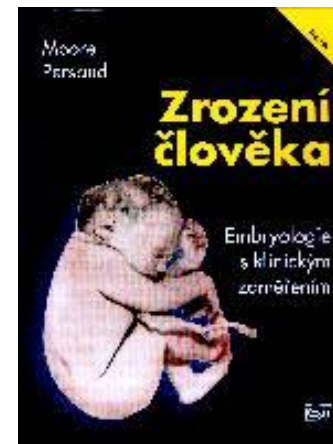
- Pavel PETROVICKÝ P. a spol.

Anatomie s topografií  
a klinickými  
aplikacemi 1,2,3



# Doporučená literatura

- Jan BALKO a kol.  
Memorix histologie
- Keith L. MOORE, T.V.N.  
PERSAUD T.V.N.  
Zrození člověka



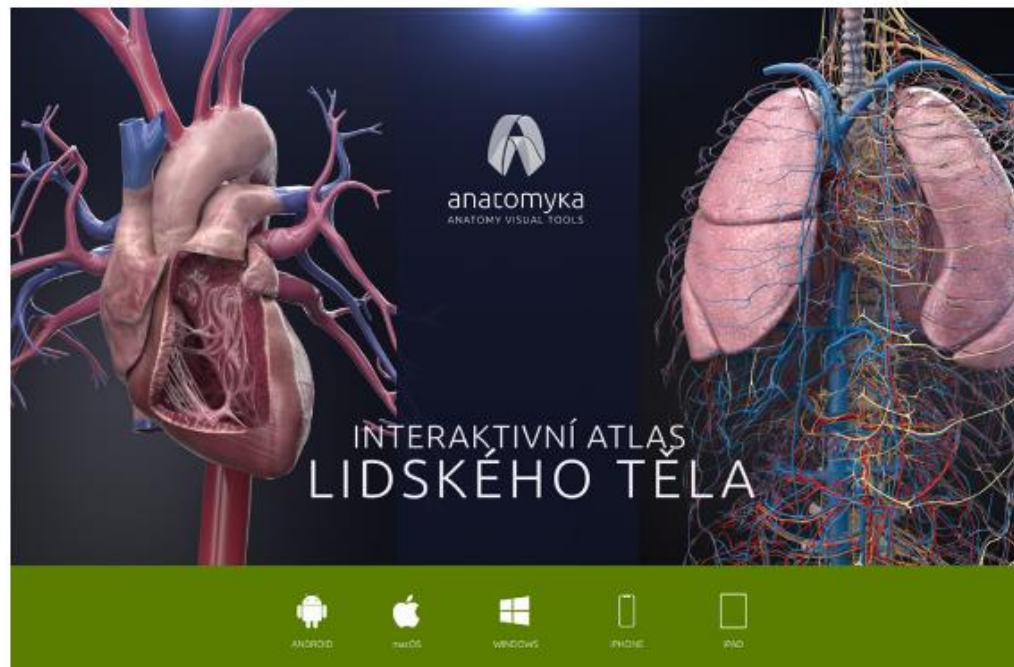
## Vaše fakulta Vám zakoupila aplikaci Anatomyka

Dobrý den ,

mám pro Vás skvělou zprávu. **2. lékařská fakulta Univerzity Karlovy zakoupila licenci aplikace Anatomyka všem studentům 1. ročníku oborů Všeobecné lékařství a Fyzioterapie**, dále studentům, kteří mají zapsaný předmět anatomie, stejně tak pro pedagogy a lektory Anatomického ústavu, ale i další zájemce z fakulty.

**3D atlas Anatomyka tak můžete s celým obsahem používat zdarma během celého akademického roku**, a to jak na **mobilu** (iOS, Android), tak na **desktopovém zařízení** (macOS, Windows).

**V této zprávě naleznete své přihlašovací údaje do aplikace a stručný návod k instalaci**



# Nezbytné pomůcky

- čistý dlouhý bílý plášť určený pouze pro praktickou výuku anatomie
- přezůvky, anatomická visačka, anatomická pinzeta
- průhledné gumové jednorázové rukavice (nesterilní)
- pitevní příbor (anatomická pinzeta, břichatý skalpel, nehrotité nůžky) na pitvy

# Učebny

- přednášky:
  - pondělí 8.00-10.35, středa a čtvrtek 8:00-9:40
  - Velká posluchárna v Žížale
- praktická cvičení:
  - po dvojkruzích
  - učebna c113 (1. NP v Žížale) / c209 (2. NP v Žížale) / histologická praktikárna (b210)
- pitevní cvičení:
  - 1. NP v Žížale
- testy: pondělí 8.00
  - Velká posluchárna v Žížale

# Samostudium

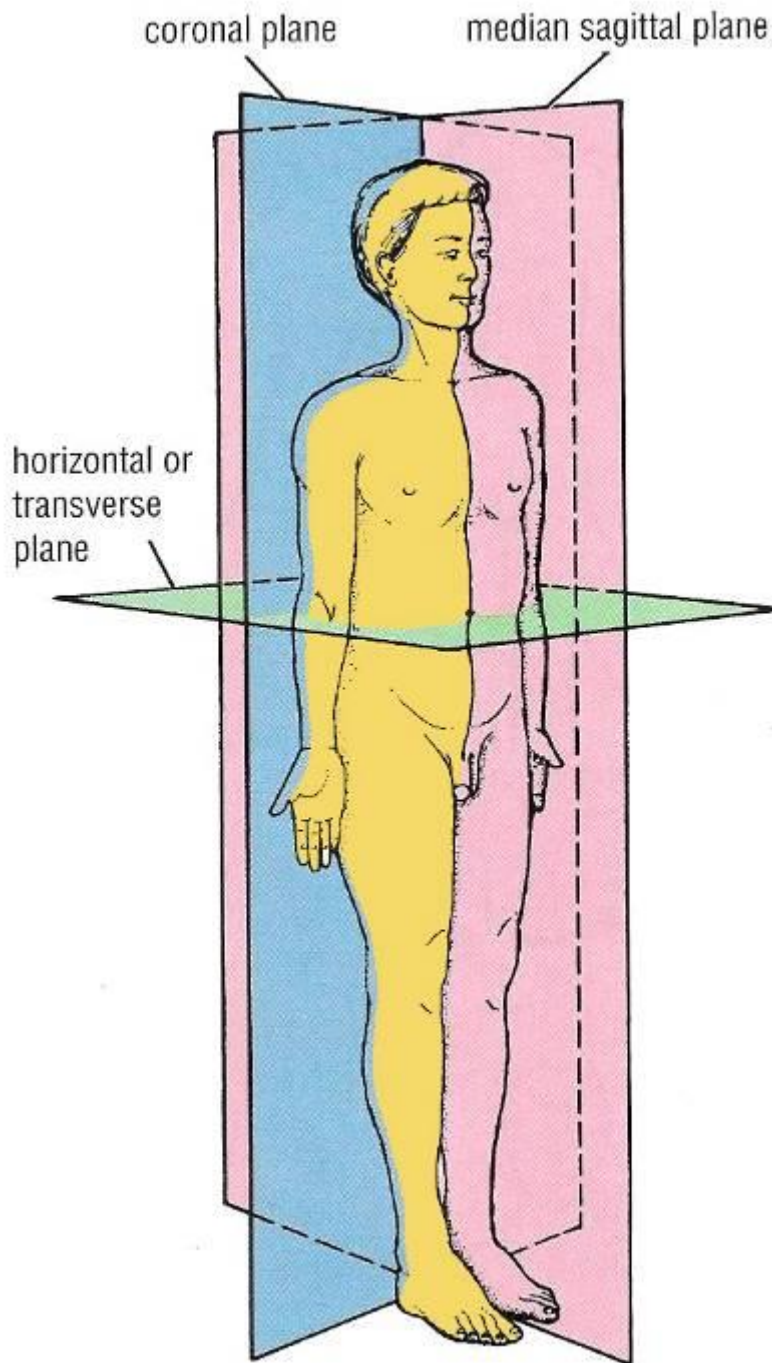
- kosti:
  - 1.NP v Žížale – c113 – rozpis bude v FB skupině
- modely:
  - Knihovna 2. LF v areálu FN Motol
  - po-čt: 8.00-18.00 a pá: 8.00-14.30
- histologické preparáty:
  - 2.NP v Žížale – b207 denně
    - Po, St-Pá: 8.00, 10.00, 12.00, 14.00, 15.45 (pouze vracení)
    - Út: 8.00, 10.00, 12.00, 13:45 (pouze vracení)

# Základní anatomická poloha

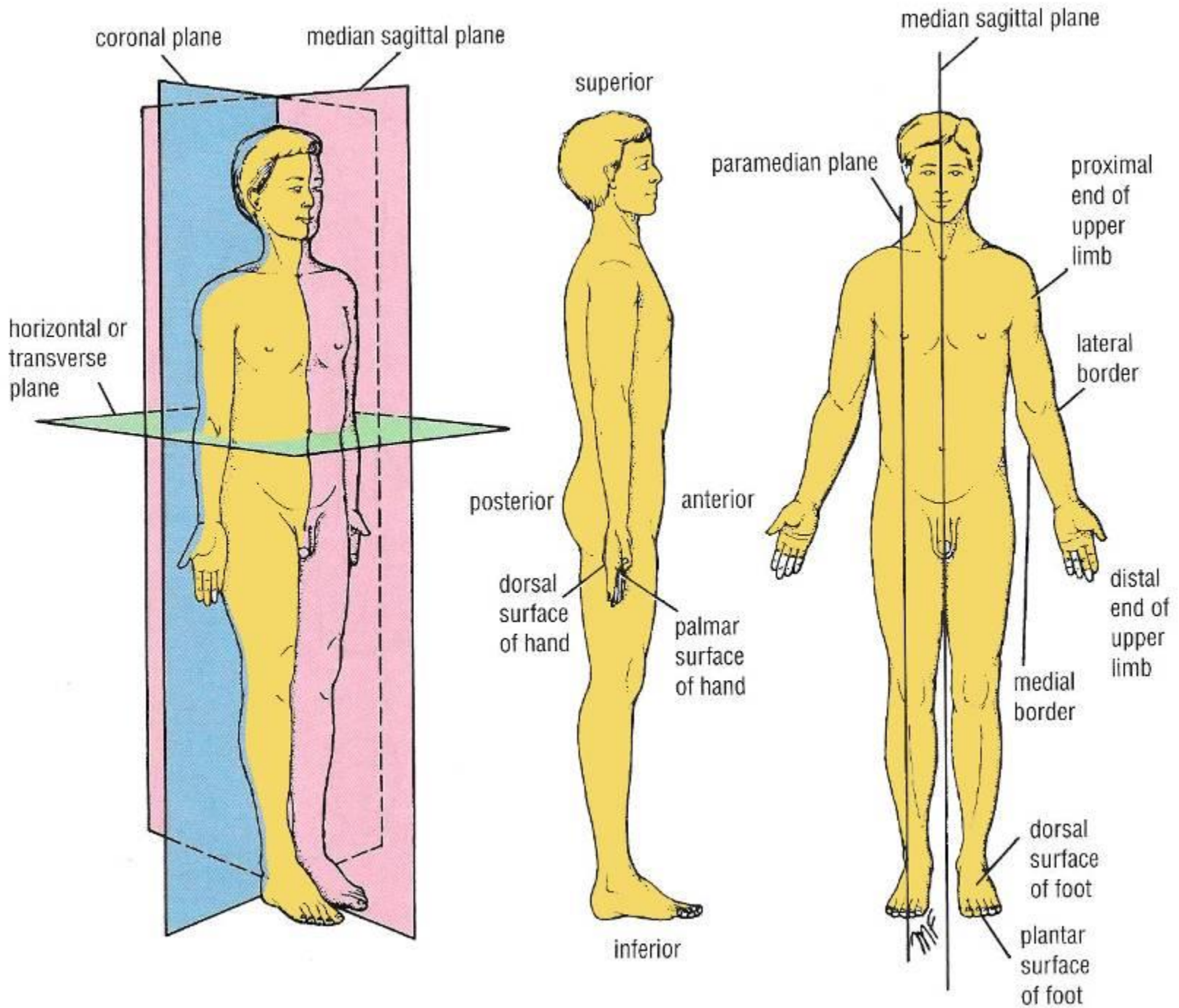
- postoj zpřímá
- ruce podél těla dlaněmi dopředu
- stoj spatný

## Základní roviny

- sagitální = šípová
  - mediánní = středová
  - paramediánní = přístředová
- frontální = čelní
- transverzální = příčná







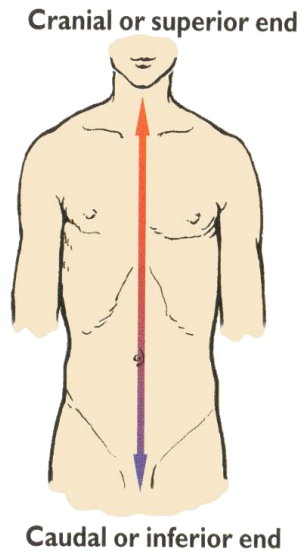
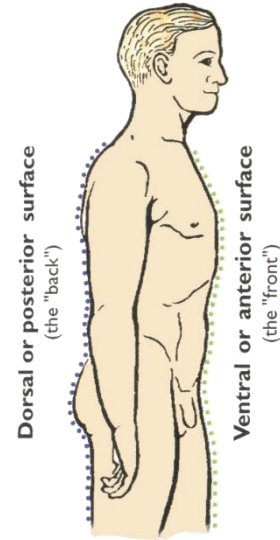
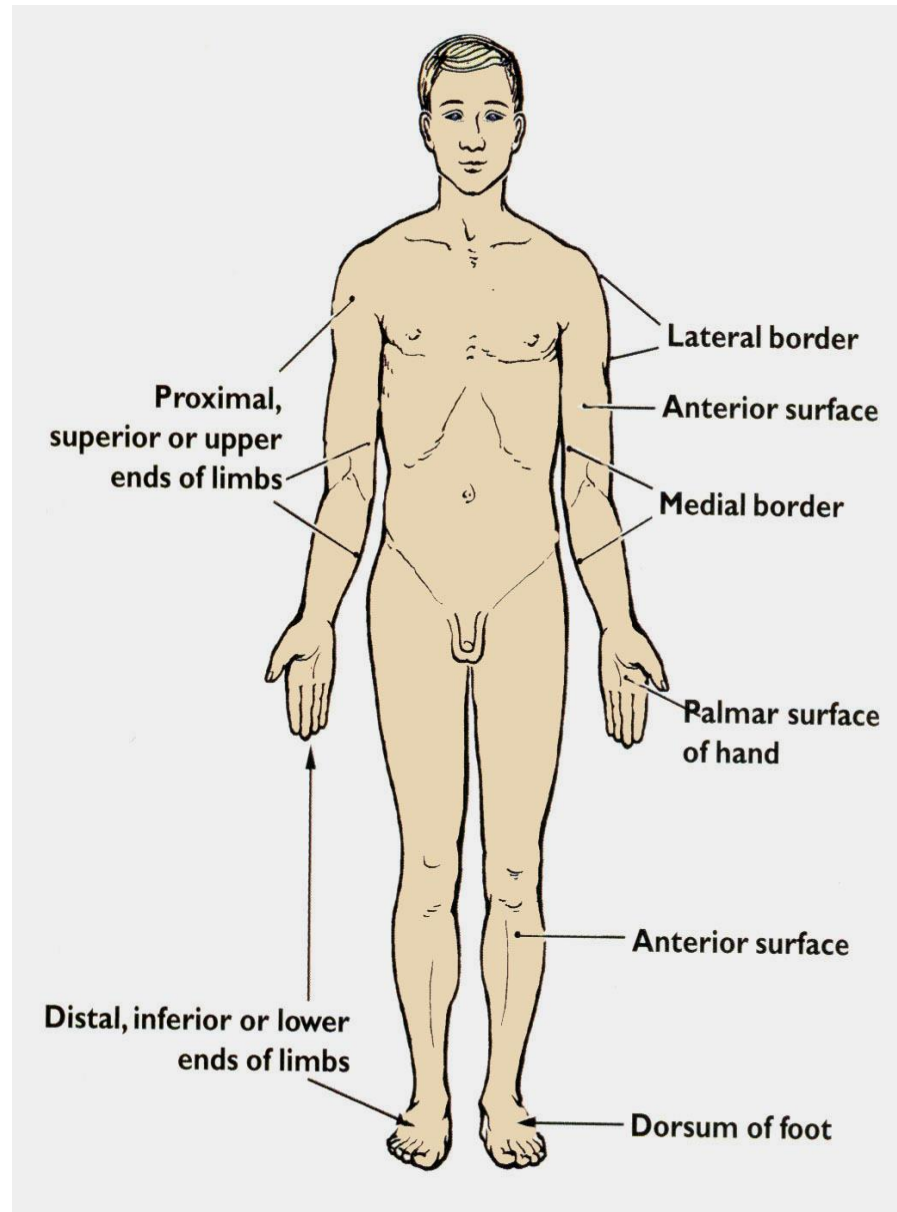
# Směry

**Cranialis – Caudalis**  
**Medialis – Lateralis**  
**Anterior – Posterior**  
**Superior – Inferior**

**Proximalis – Distalis**  
**Superficialis – Profundus**  
**Ventralis – Dorsalis**

**Internus – Externus**

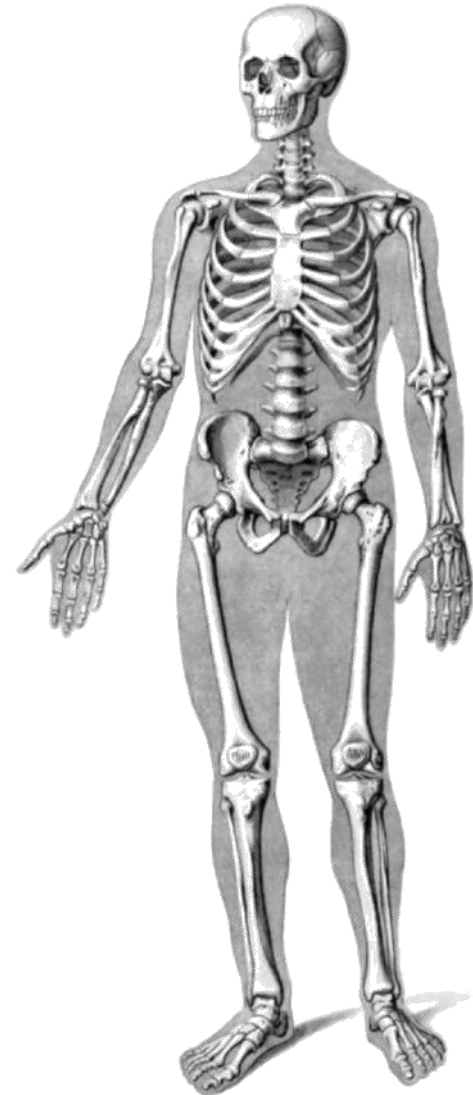
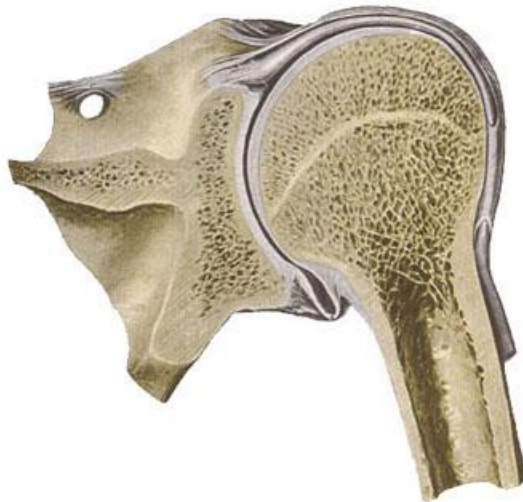**Palmaris – Dorsalis**  
**Plantaris – Dorsalis**



**Obecná osteologie  
a  
kostra horní  
končetiny**

# Osteologie – nauka o kostech

- kosti – kosterní soustava
  - pevné, tvrdé, částečně pružné
- pasivní pohybová soustava
  - kosti + klouby
- artrologie = nauka o kloubech

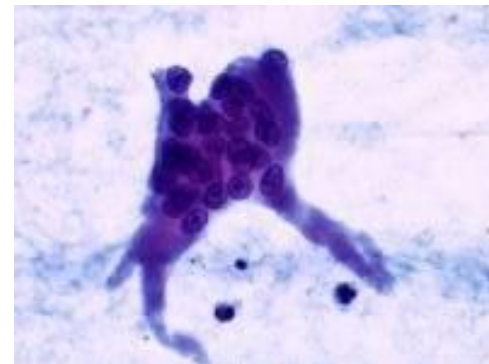
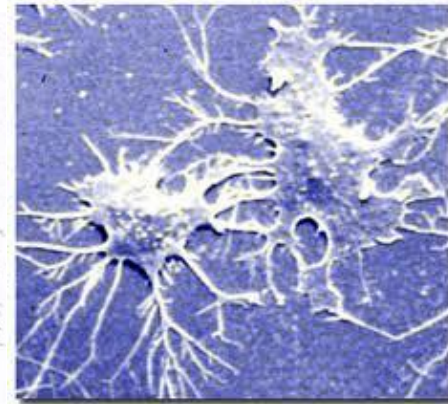
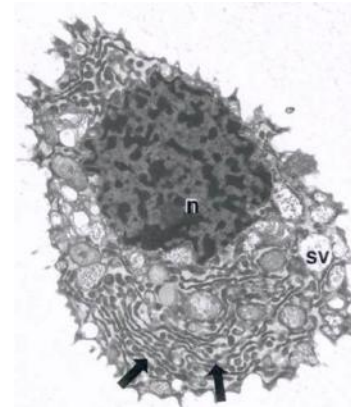
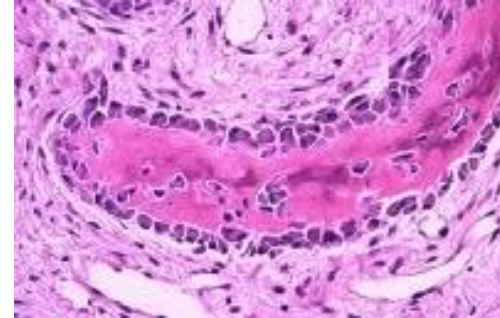


# Kostní tkáň – složení

- buňky
- mineralizovaná mezibuněčná hmota = extracelulární matrix
  - kolagenní fibrily (vláknitá x lamelární kost)
  - krystalky hydroxyapatitu, amorfni fosforečnan vápenatý
- chemické složení kostní tkáně
  - 45 % minerálních látek
  - 30 % organické hmoty
  - 25 % voda
- neustálá přestavba

# Kostní buňky

- osteoblast (*osteoblastus*)
  - aktivní kostní buňka tvořící osteoid (nemineralizovaná kostní tkáň)
- osteocyt (*osteocytus*)
  - buňka v klidovém stadiu
  - v lakunách kostní tkáně
- osteoklast (*osteoclastus*)
  - mnohoaderné buňky
  - druh tkáňového makrofágu
  - odbourávání (resorpce) kostní hmoty

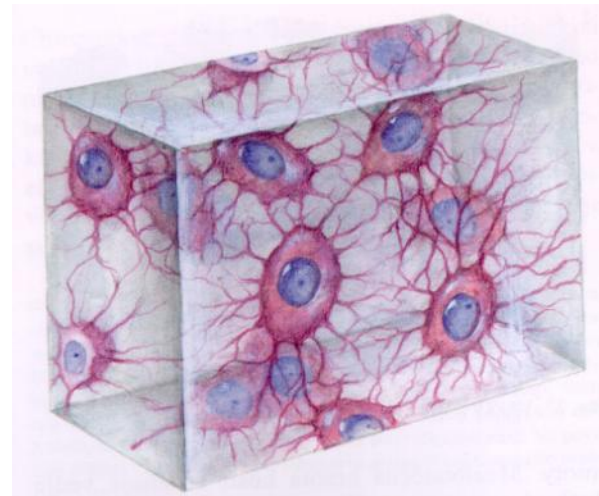
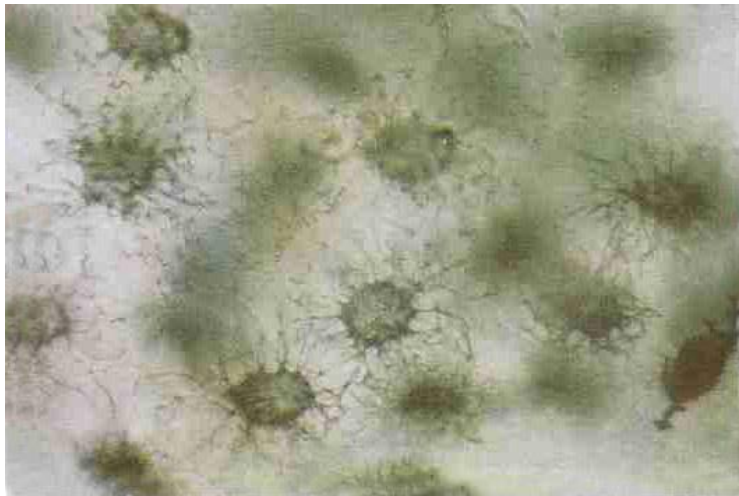

# Kostní hmota (*Matrix ossea*)

- organická složka = ossein
  - vytvářena osteoblasty
  - fibrily (kolagen I), amorfni základni hmota (*substantia fundamentalis*)
- anorganická složka
  - převládá Ca, P ve formě krystalického hydroxyapatitu a amorfniho fosforečnanu vápenatého, 1 % Mg
  - ukládá se při povrchu fibril (později i uvnitř)

# Kostní tkáň I

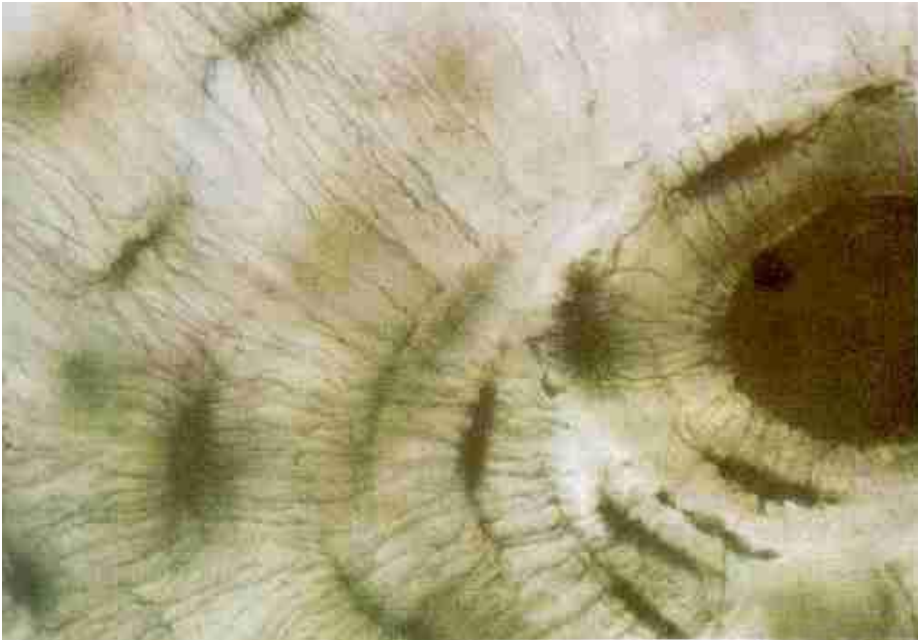- primární kostní tkáň = vláknitá, fibrilární (*textus osseus reticulofibrosus*)
  - první typ kostní tkáně objevující se za vývoje
  - dočasná – v dospělosti se vyskytuje jen na několika místech v těle (zubní lůžka, hojící, reparační děje)



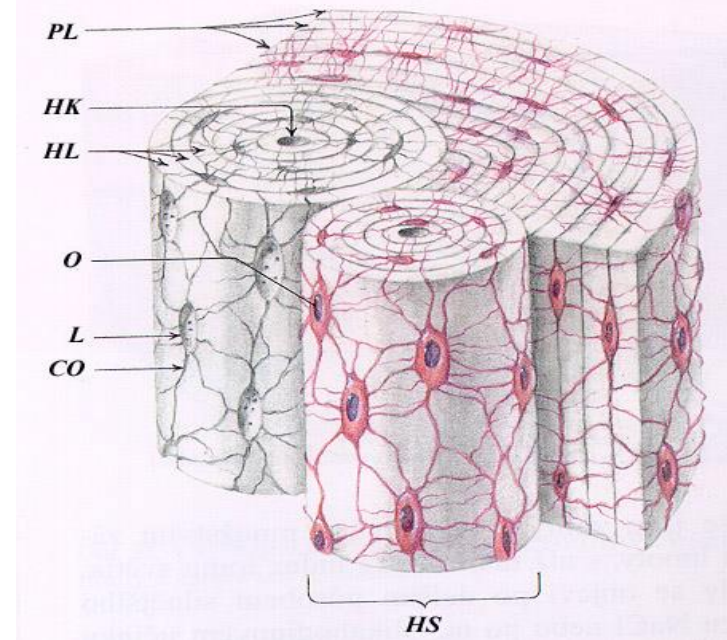


# Kostní tkáň II

- sekundární kostní tkáň – lamelární, vrstevnatá (*textus osseus lamellaris*)
  - vzniká přestavbou vláknité kostní tkáně
  - kolagenní vlákna uspořádaná v lamelách



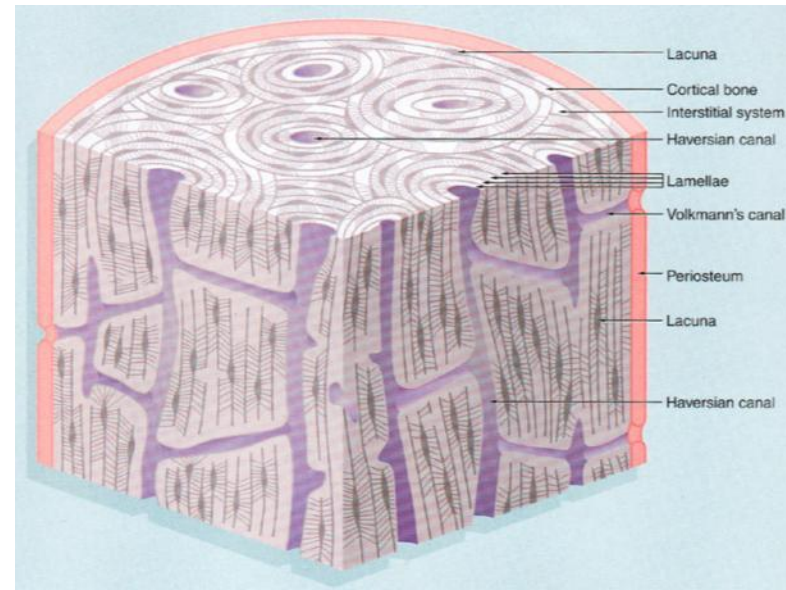
Gray's anatomy, 40th edition, Churchill Livingstone Elsevier 2008



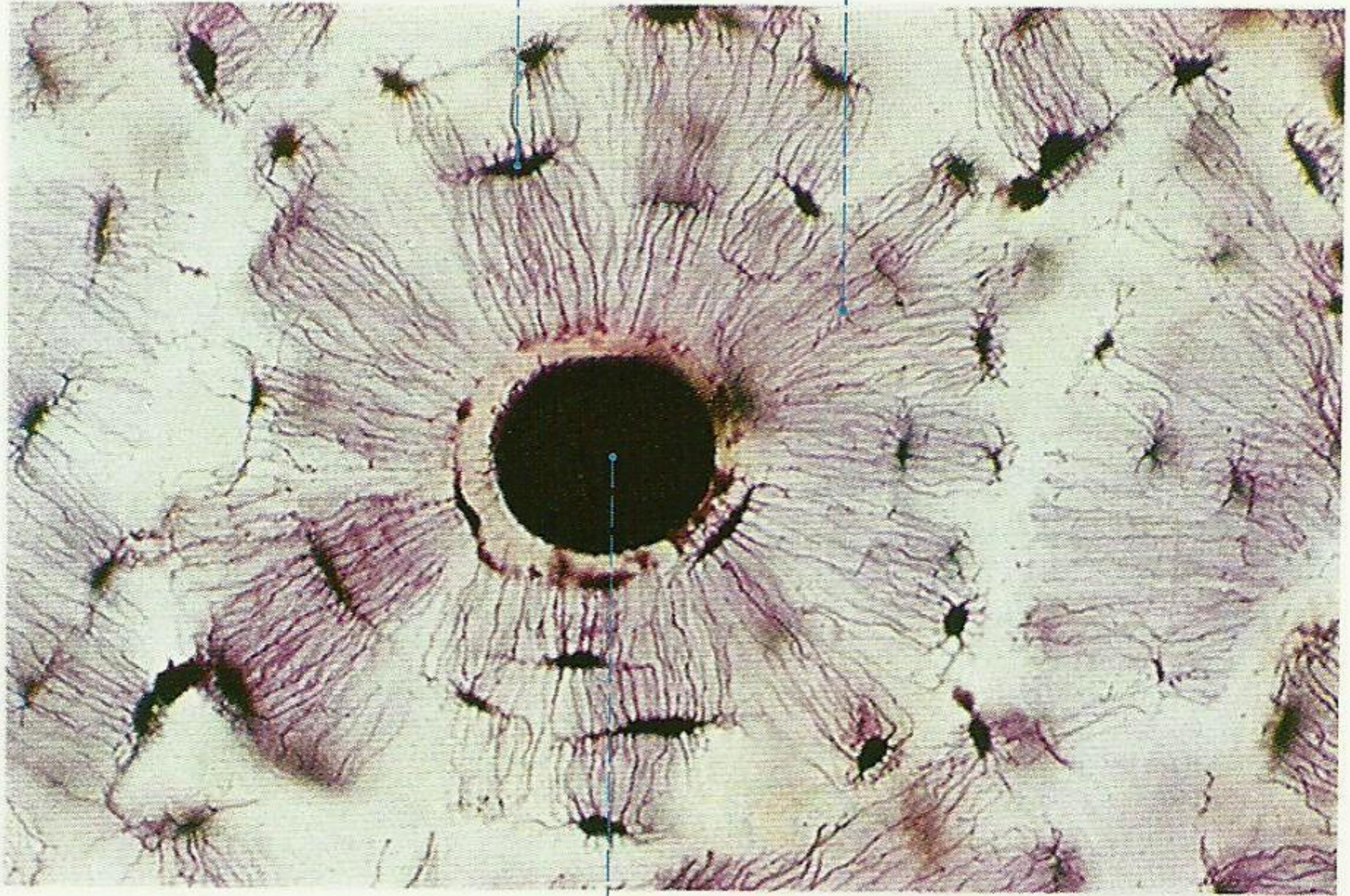
Čihák Radomír, Anatomie 1, Grada Publishing a.s. 2001

# Kostní tkáň III

- Haversovy lamely (*lamellae osseae*)
  - podélné lamely soustředně uspořádané kolem Haversových kanálů (*canales osteoni*)
  - izotropní x anizotropní vrstvy
- povrchové / plášťové lamely (*lamellae circumferentiales externae*)
  - vznik apozicí
- intersticiální lamely (*lamellae interstitiales*)
  - zbytky starých lamel při přestavbě



*jamki kostne*      *kanaliki kostne*

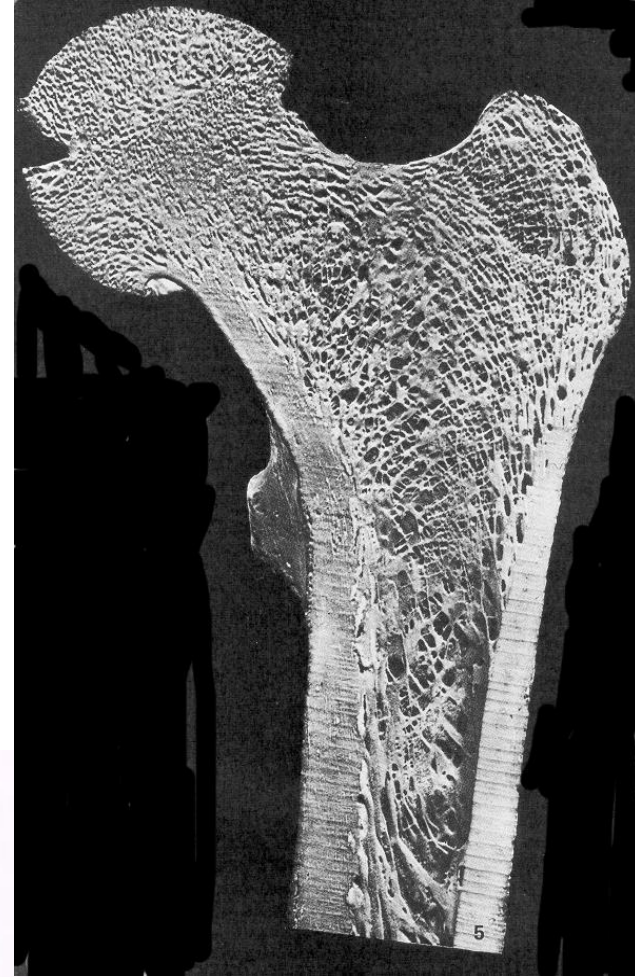
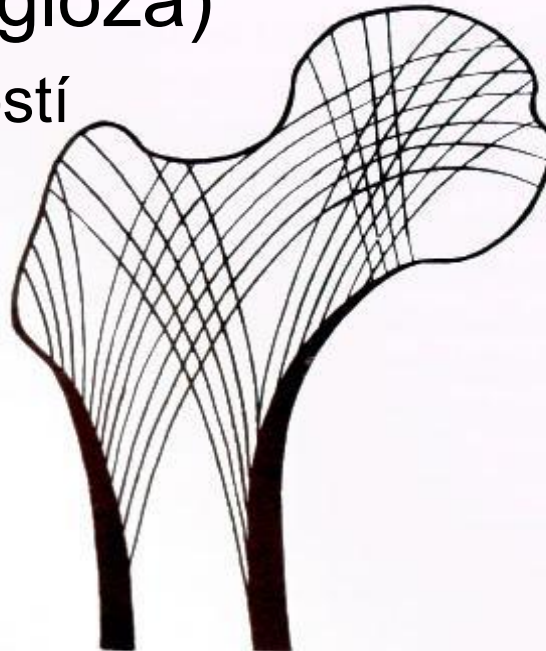


162

*kanal Haversa*

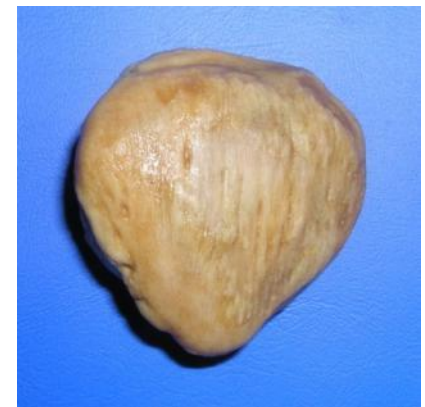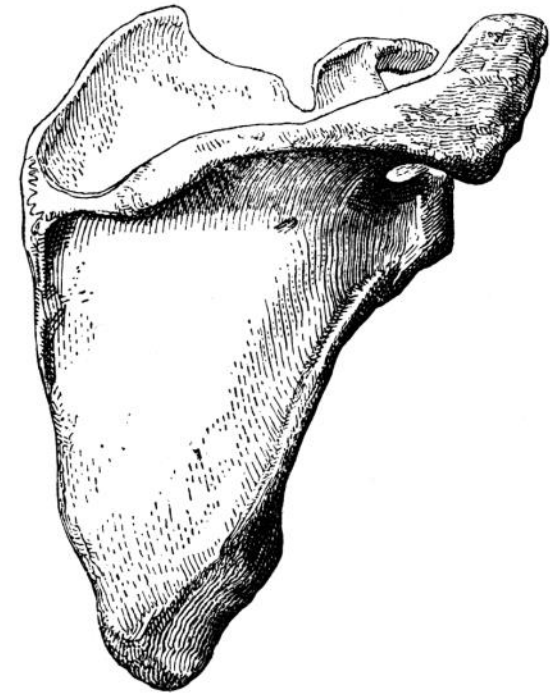
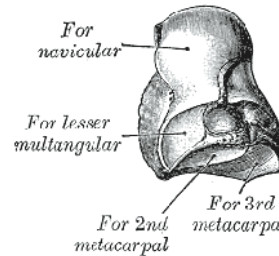
# Kostní tkáň IV

- hutná kost (*substantia compacta*; kompakta; kortikalis)
  - povrch kostí
  - zajišťuje pevnost
- houbovitá kost (*substantia spongiosa*; spongióza)
  - trámčina uvnitř kostí
  - zajišťuje pružnost
  - kostní trajektorie
- histologicky – lamelární kost

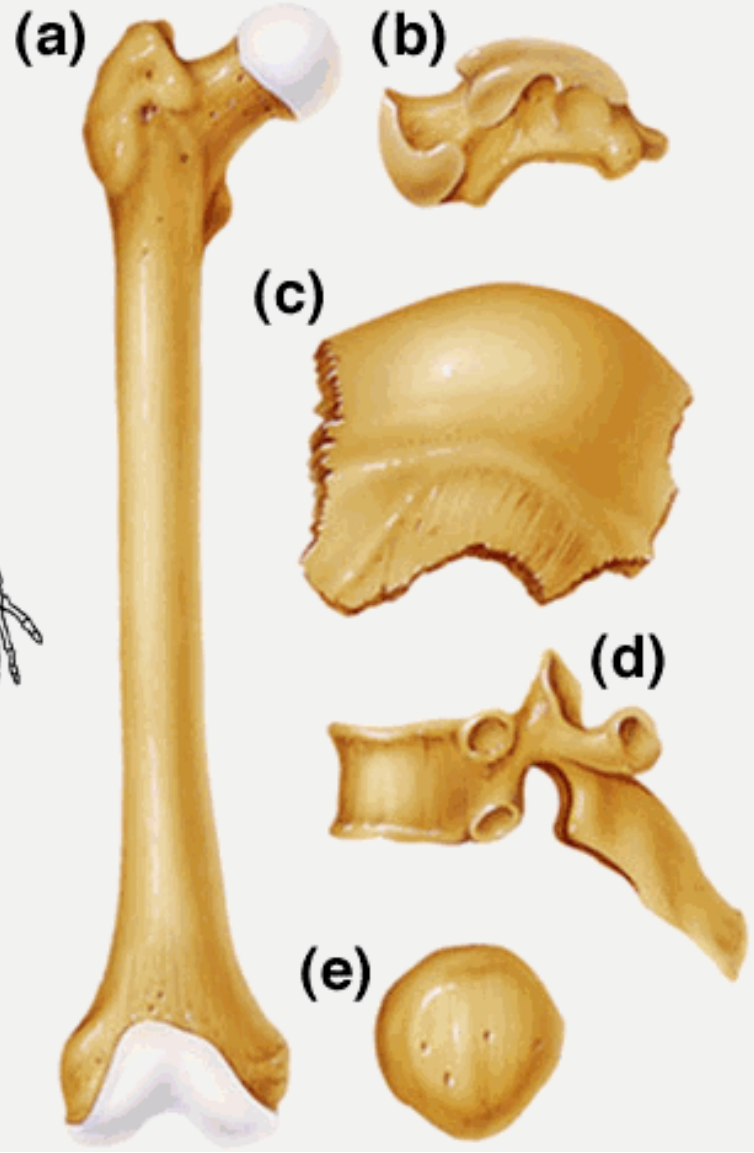
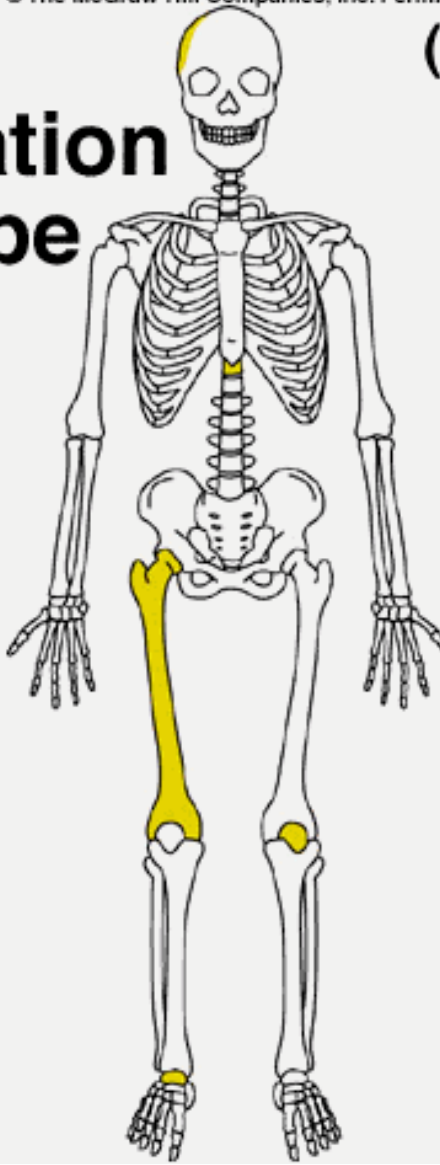


# Tvar kostí

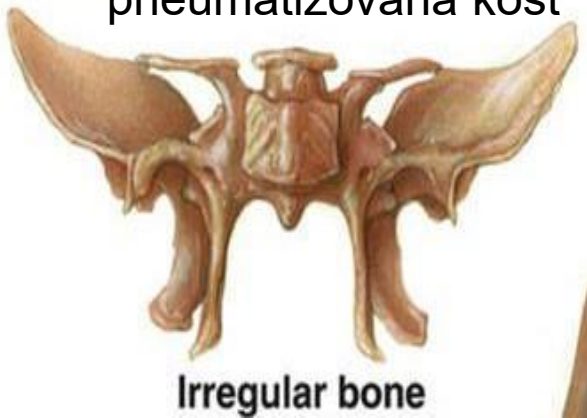- dlouhá (*os longum*)
- krátká (*os breve*)
- plochá (*os planum*)
- nepravidelná (*os irregulare*)
- pneumatizovaná (*os pneumaticum*)
  - v nitru dutina/dutiny, vystlané sliznicí a vyplněné vzduchem
- sezamská (*os sesamoideum*)
  - drobné kůstky uložené ve šlachách



# Bone Classification by Shape



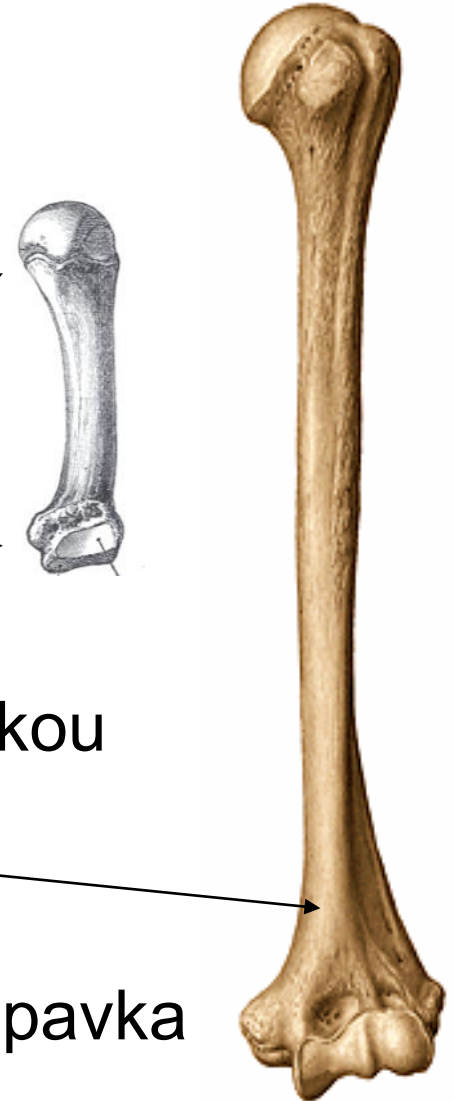pneumatizovaná kost



Irregular bone

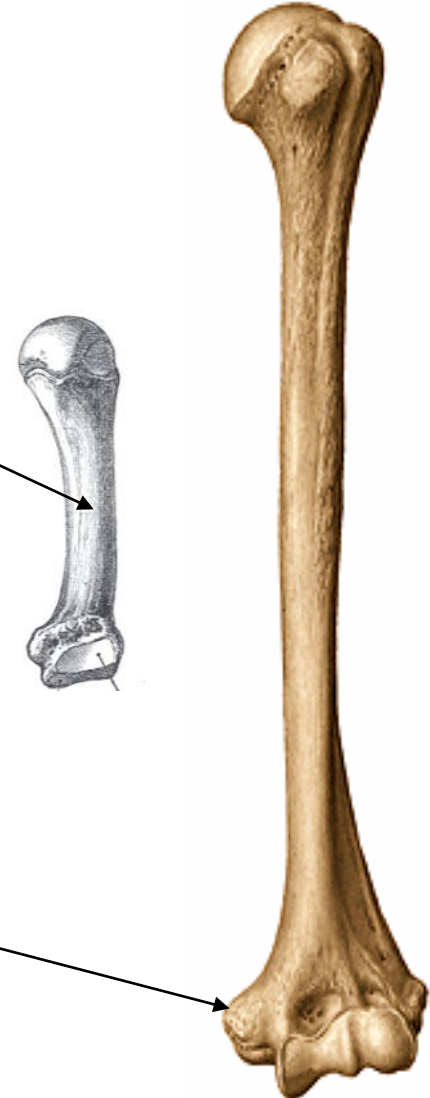
# Dlouhá kost (*Os longum*) I

- tělo
  - silný plášť kompaktní kosti
- kloubní konce
  - tenká vrstva kompaktní kosti
  - uvnitř houbovitá kost
- epiphysis (přírost)
  - koncová zaoblená část
  - za vývoje oddělená růstovou chrupavkou
- metaphysis (mezirost)
  - úsek na přechodu epifýzy a diafýzy
  - v dětském období je zde růstová chrupavka
  - zásobena vlastními cévami



# Dlouhá kost (*Os longum*) II

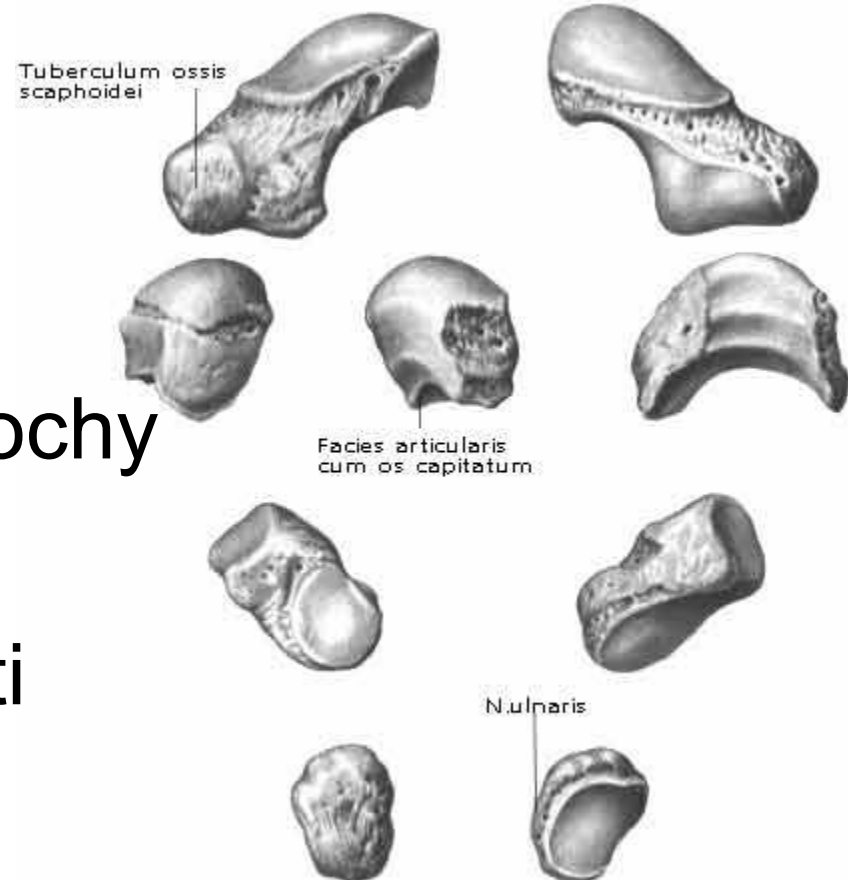
- diaphysis (rozrost)
  - střední část, tělo
- apophysis (nárost)
  - část kosti se samostatným osifikačním jádrem
  - kostní výrůstek, na který se upíná šlacha svalu
  - např. epicondylus medialis humeri





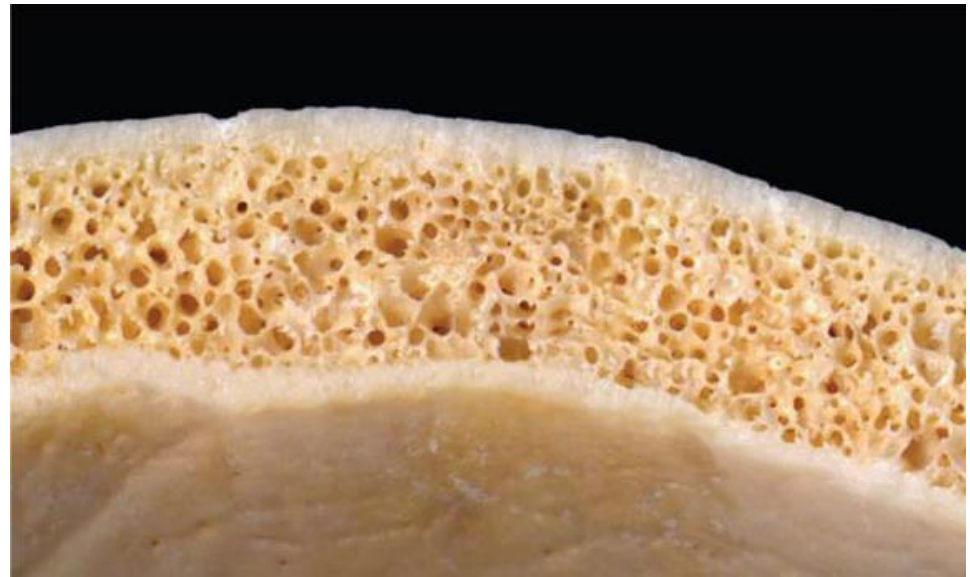# Krátká kost (*Os breve*)

- na povrchu substantia corticalis (tenká vrstva hutné kosti)
- uvnitř houbovitá kost
- nepravidelný tvar
- nepravidelné kloubní plochy
- zápěstní a zánártní kosti
- obratle



# Plochá kost (*Os planum*)

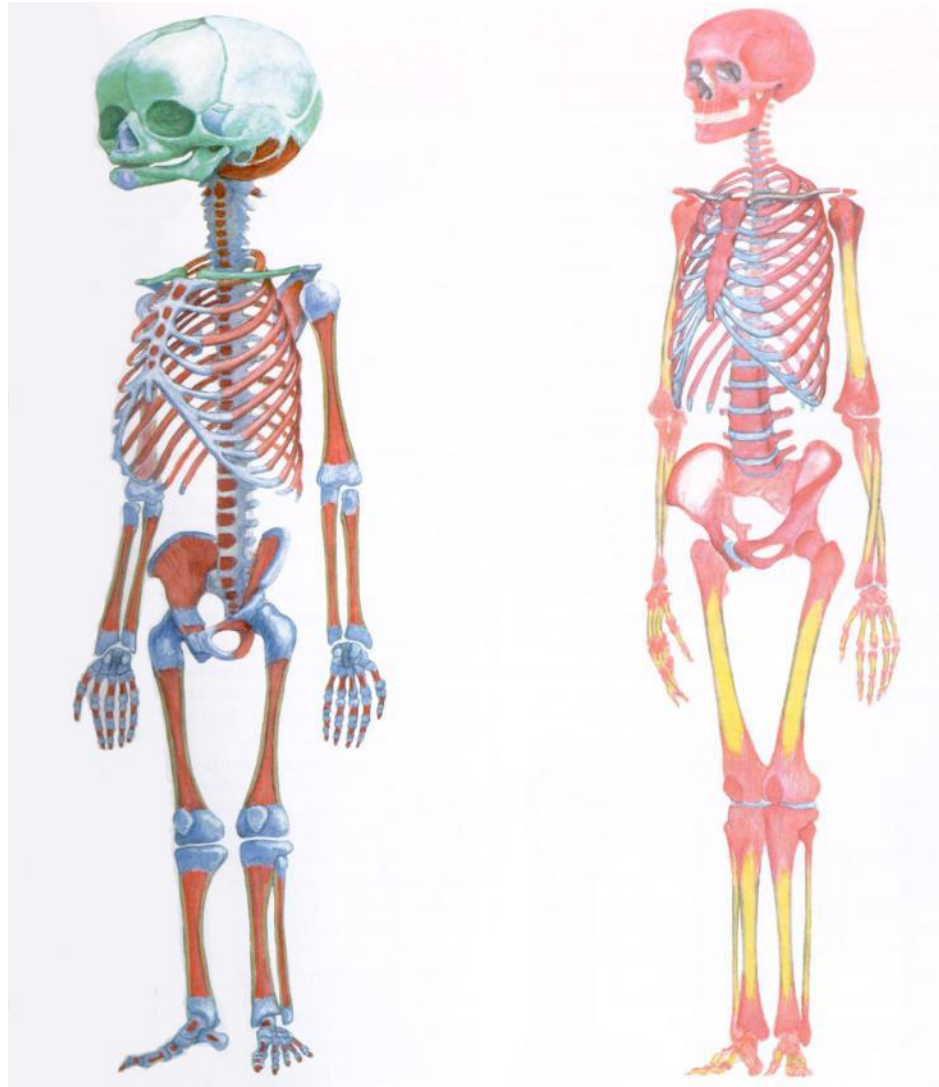- substantia compacta
  - lamina externa
  - lamina interna
- substantia spongiosa
  - diploe (píchatka)
- lopatka
- hrudní kost
- kosti lebeční klenby



# Kostní dřeň (*Medulla ossium*)

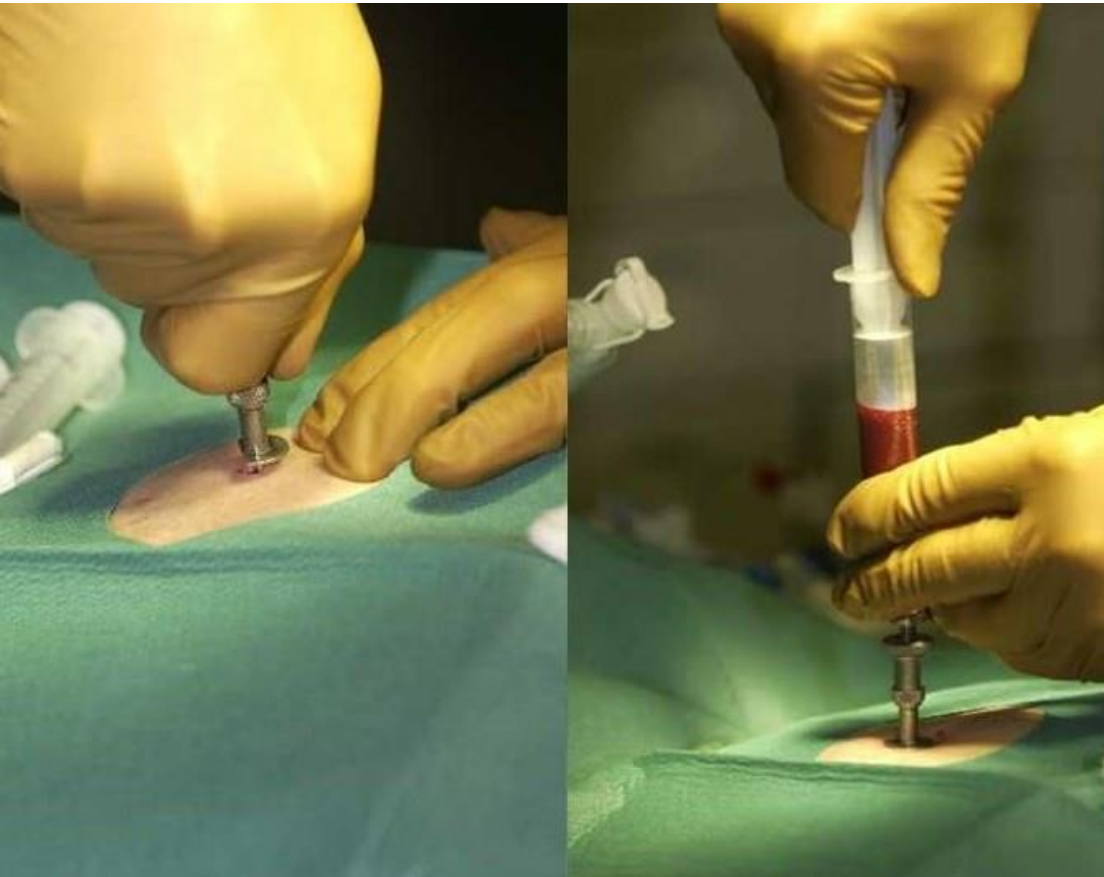
- vyplňuje všechny prostory ve houbovité kosti a dřeňových dutinách diafýz dlouhých kostí
- červená kostní dřeň (*medulla ossium rubra*)
  - prostorová síť **retikulárního vaziva**
  - protkaná širokými vlásečnicemi
  - **krvetvorba**
- žlutá kostní dřeň (*medulla ossium flava*)
  - nahrazuje červenou prostoupením tukovými buňkami

# Rozložení červené kostní dřeně před narozením a v dospělosti



# Sternální punkce

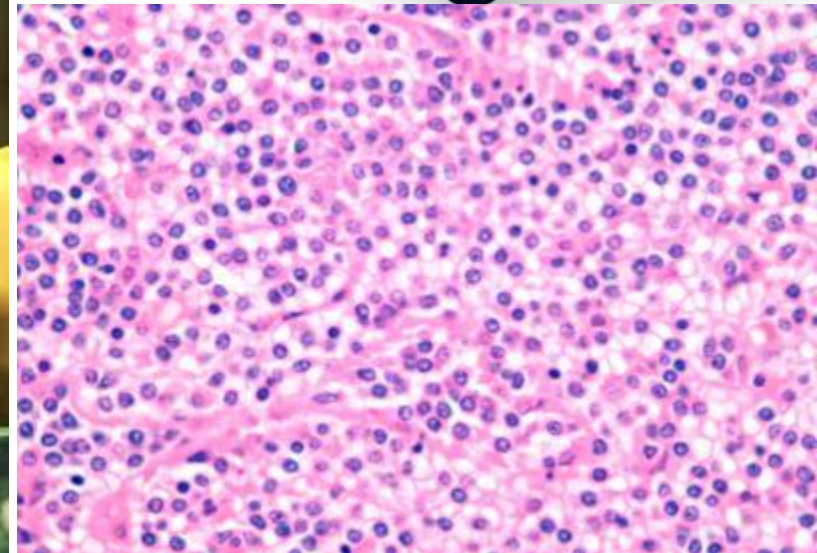
- cytologické vyšetření kostní dřeně z nátěru



<http://www.biomedcentral.com/1471-2342/6/7/figure/F1?highres=y>



<http://www.miltusa.com/>



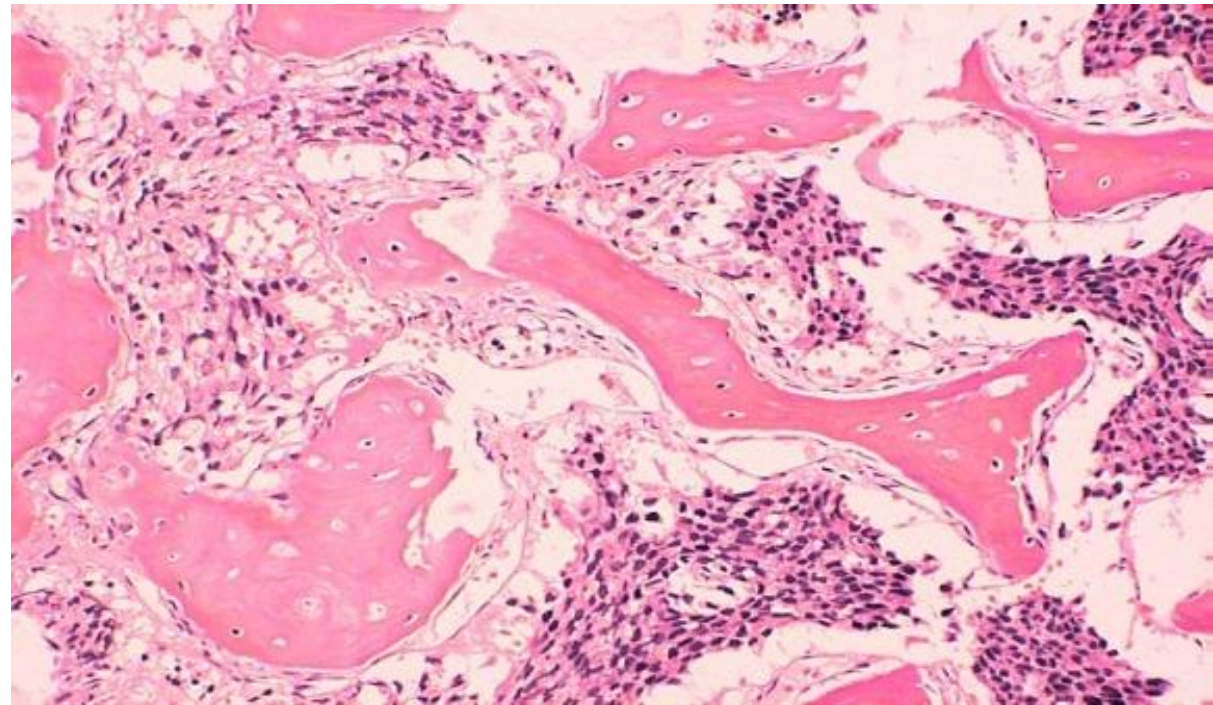
<http://www.fnmotol.cz/kliniky-a-oddeleni/spolecne-vysetrovaci-a-lecebne-slozky/ustav-patologie-a-molekularni-mediciny-uk-2lf-a-fn/lymfomova-skupina/patologie-lymfomu-detail/m-98113/>

# Trepanobiopsie

- biopsie částí kostní tkáně s trámčinou a kostní dřeně na histologickou analýzu
- odběr z lopaty kyčelní kosti



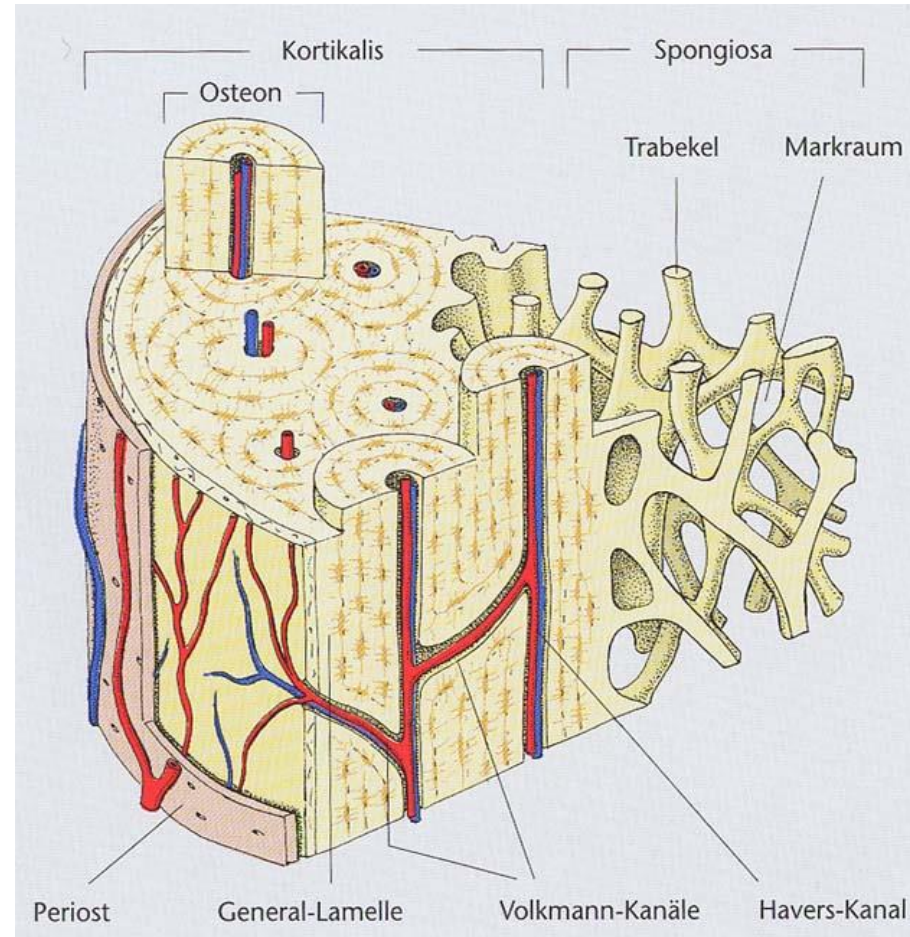
<http://portal.med.muni.cz/clanek-22-postup-pri-provadeni-trepanobiopsie.html>



<http://zdravi.e15.cz/clanek/priloha-lekarske-listy/diferencialni-diagnostika-pancytopenie-449915>

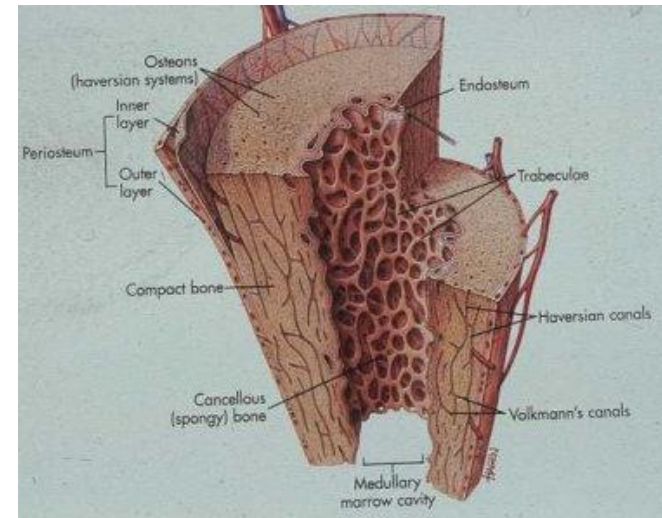
# Okostice (*Periosteum*) I

- kryje vnější povrch kosti (= vazivový obal kosti)
- chybí:
  - na spojeních se svařem a s kloubním pouzdem
  - na kloubních koncích kostí krytých chrupavkou
- Sharpeyova vlákna (*fasciculi collageni perforantes*)
  - vlákna okostice prorážející do kosti (fixace okostice)



# Okostice (*Periosteum*) II

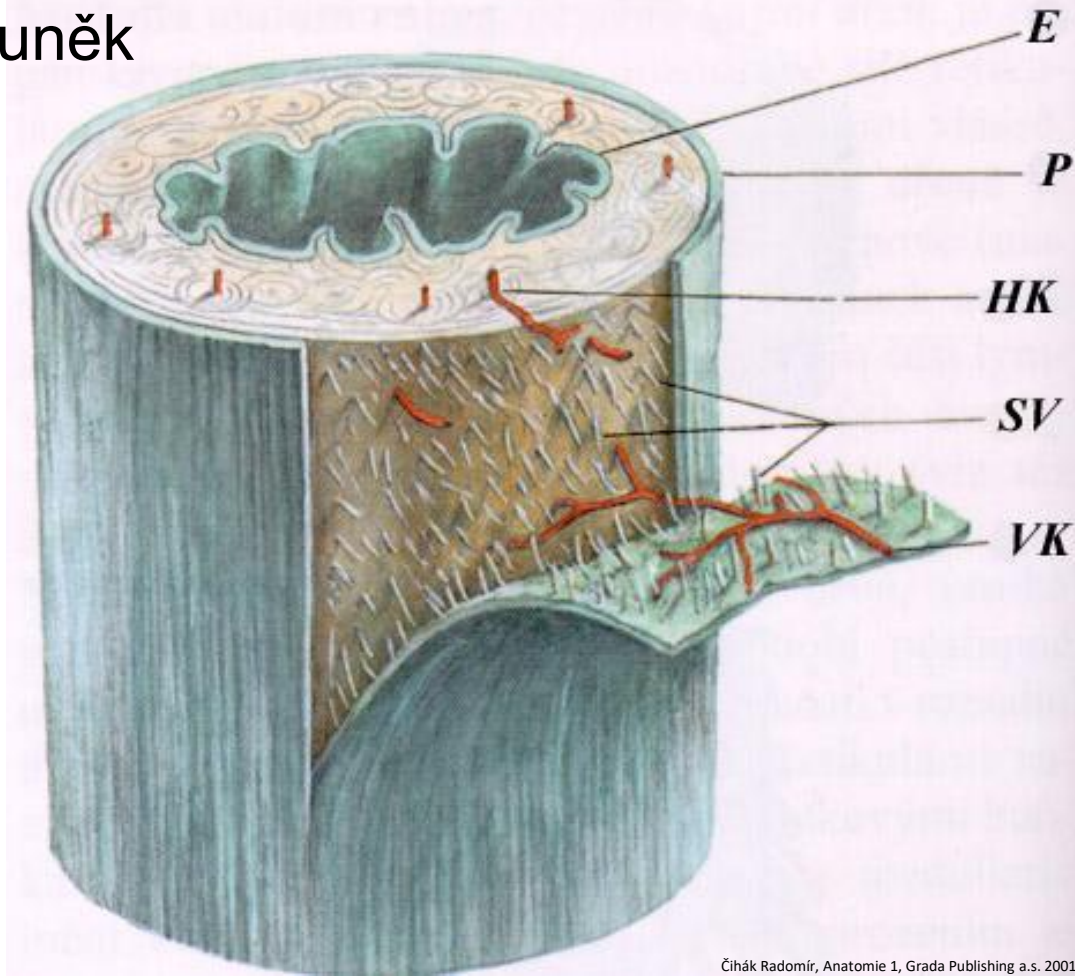
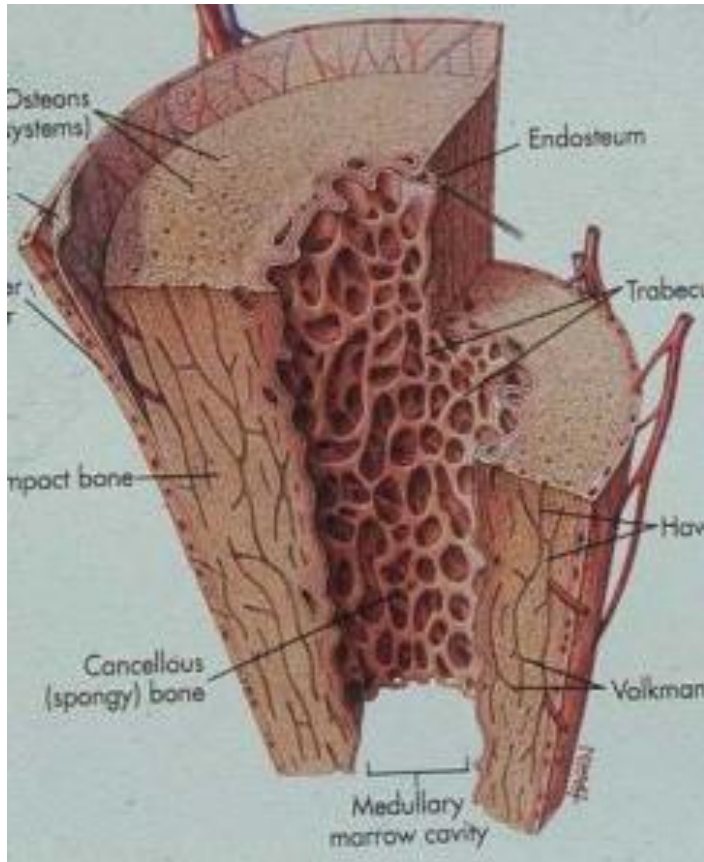
- vrstvy
  - *stratum fibrosum*
    - povrchová
    - hustší vazivo, podélně uložená vlákna
  - *stratum osteogenicum* (kambiová vrstva)
    - hluboká
    - nepravidelně uspořádaná vlákna a **četné cévy** pronikající do kosti ve Volkmannových kanálcích
    - růst kosti do tloušťky při růstu či regeneraci pomocí osteoblastů (osteoprogenitorové buňky)
- bohatá senzitivní inervace – bolest

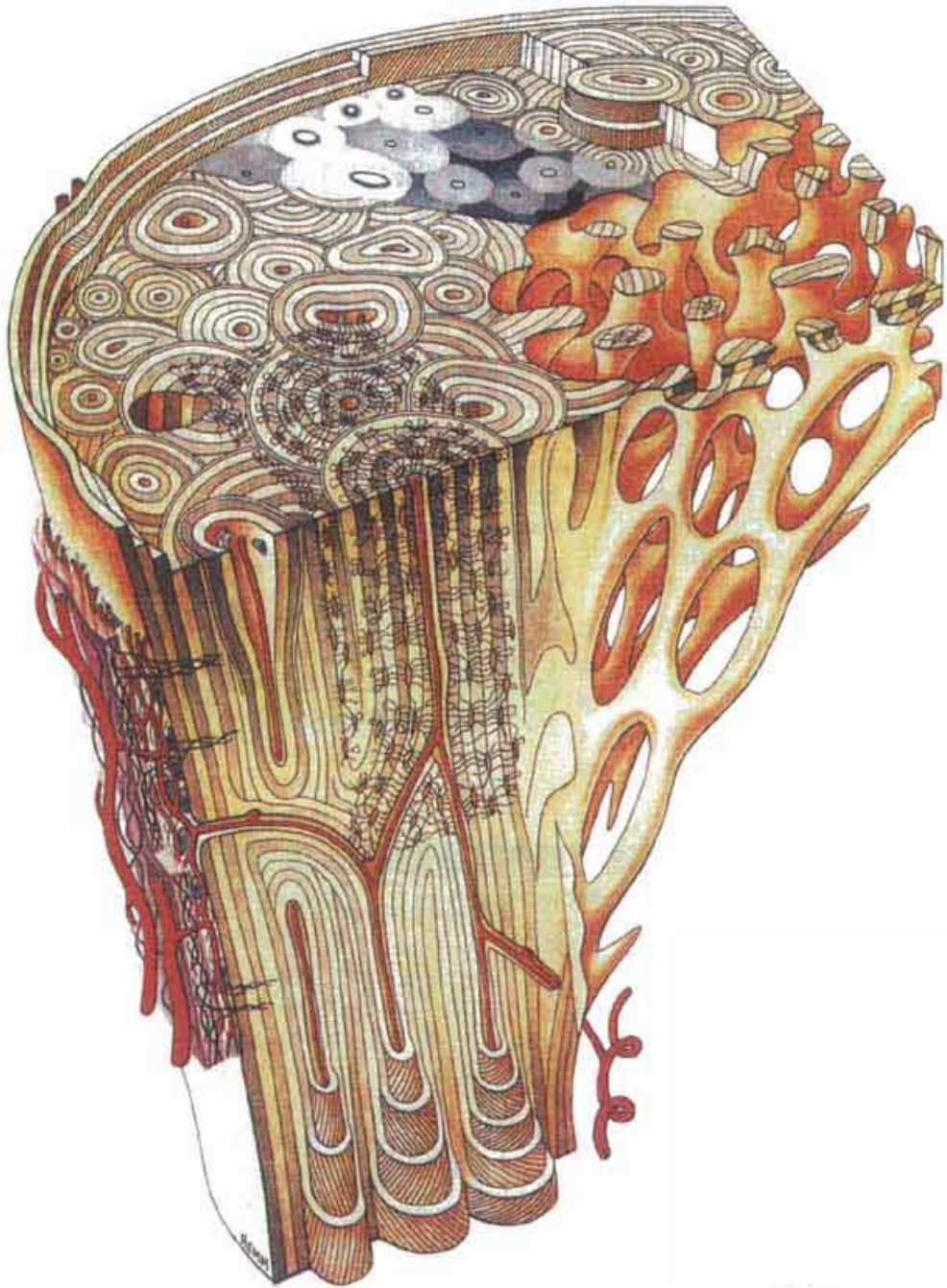




# Nitrokostice (*Endosteum*)

- mezi kostní tkání a dření
- podobná stavba a vlastnosti jako okostice
- tenká vazivová vrstvička s jednou vrstvou osteoprogenitorových buněk





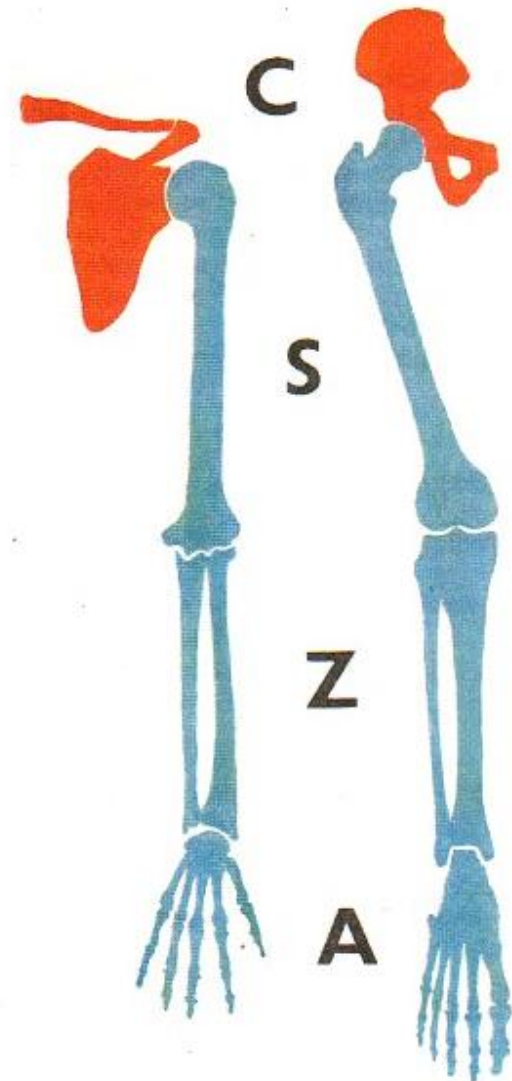
# Obecné schéma stavby končetin

*cingulum* – pletenec

*stylopodium* – 1 kost

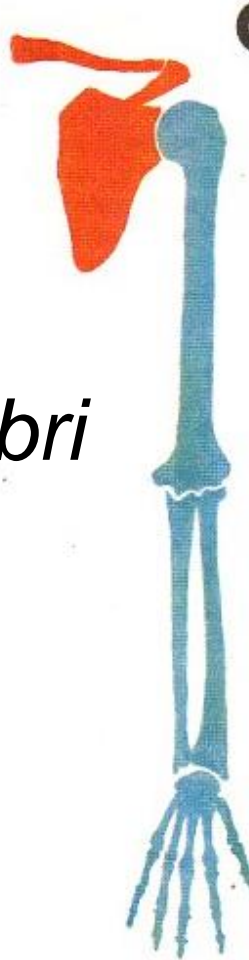*zeugopodium* – 2 kosti

*autopodium* – více kostí



# Kosti horní končetiny (*Ossa membri superioris*)

- pletenec horní končetiny (*cingulum membri superioris, cingulum pectorale*)
  - *scapula, clavícula*
- volná horní končetina (*pars libera membri superioris*)
  - *humerus, radius, ulna, ossa carpi, ossa metacarpi, phalanges*
  - (*ossa sesamoidea*)



# Jak na to?

## 5 bodů pro studium anatomie:

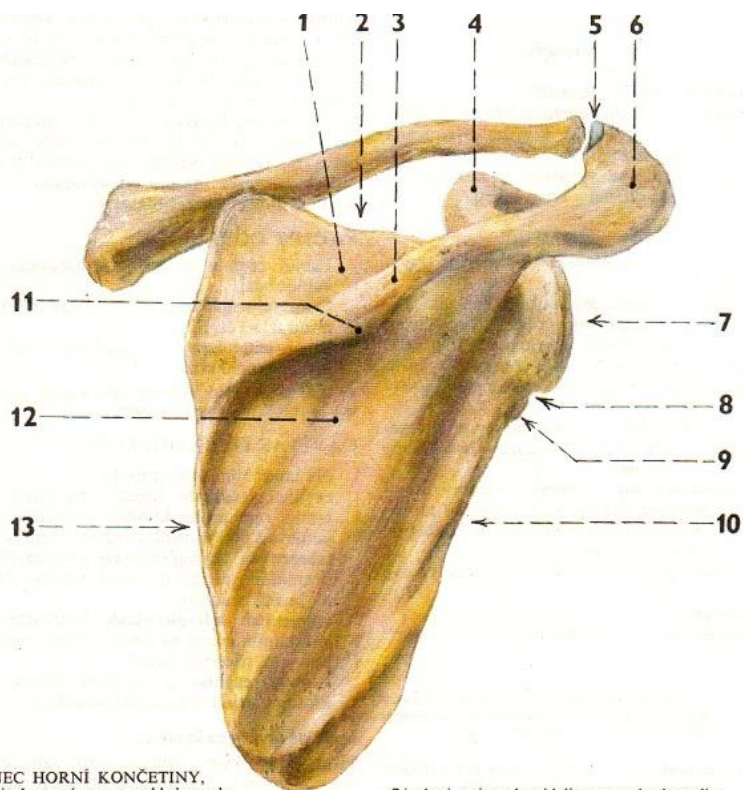
- **Latinský název**
- **Český název** (resp. synonyma, eponymum)
- **Co to je?**
- **Na co to je?**
- **Jaký je klinický význam?**

## Kost:

- **Latinský název**
- **Český název** (resp. synonyma)
- **Jak je v těle?**
- **Která strana?**
- **Jaký je klinický význam?**

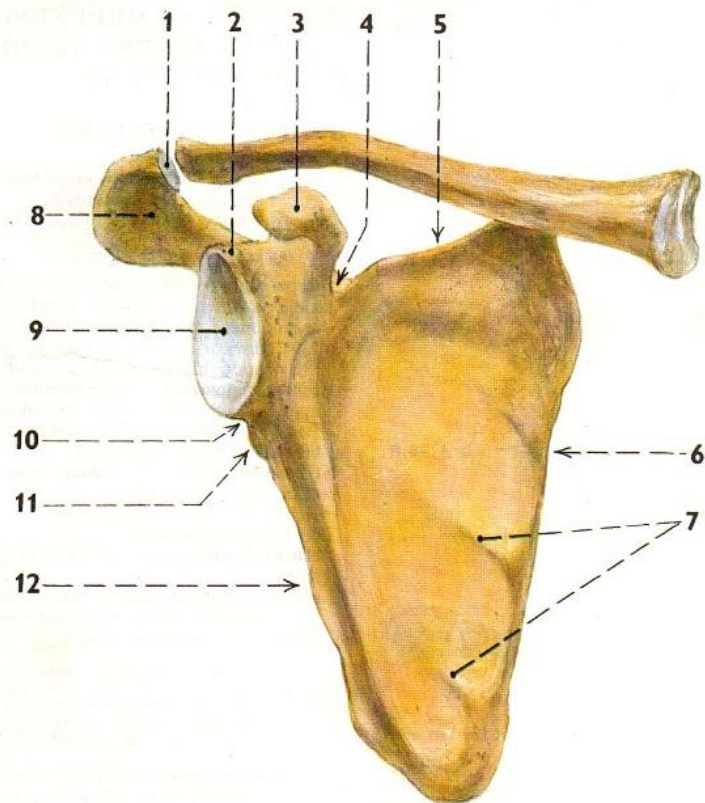
# Lopatka (*Scapula*)

## Klíční kost (*Clavicula*, Kleis)



241. PLETENEC HORNÍ KONČETINY,  
scapula a clavicula pravé strany, pohled zezadu  
1/ fossa supraspinata  
2/ margo superior  
3/ spina scapulae  
4/ processus coracoideus  
5/ facies articularis acromii  
6/ acromion

7/ okraj cavitas glenoidalis na angulus lateralis  
8/ collum scapulae  
9/ tuberculum infraglenoidale  
10/ margo lateralis  
11/ tuberositas triangularis spinae  
12/ fossa infraspinata  
13/ margo medialis



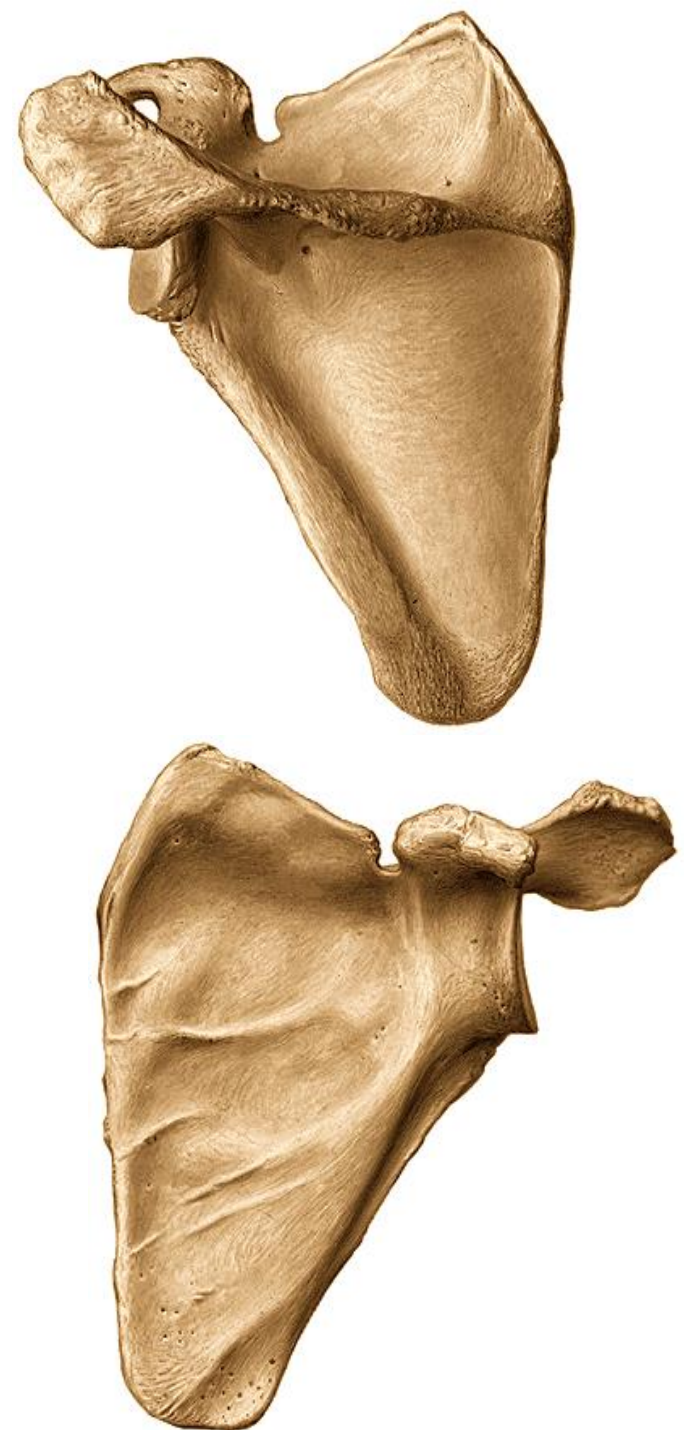242. PLETENEC HORNÍ KONČETINY, scapula a clavicula pravé strany, pohled zředu

1/ facies articularis acromii  
2/ tuberculum supraglenoidale  
3/ processus coracoideus

4/ margo superior  
5/ spina scapulae  
6/ acromion  
7/ lineae musculares na facies costalis  
8/ acromion  
9/ cavitas glenoidalis

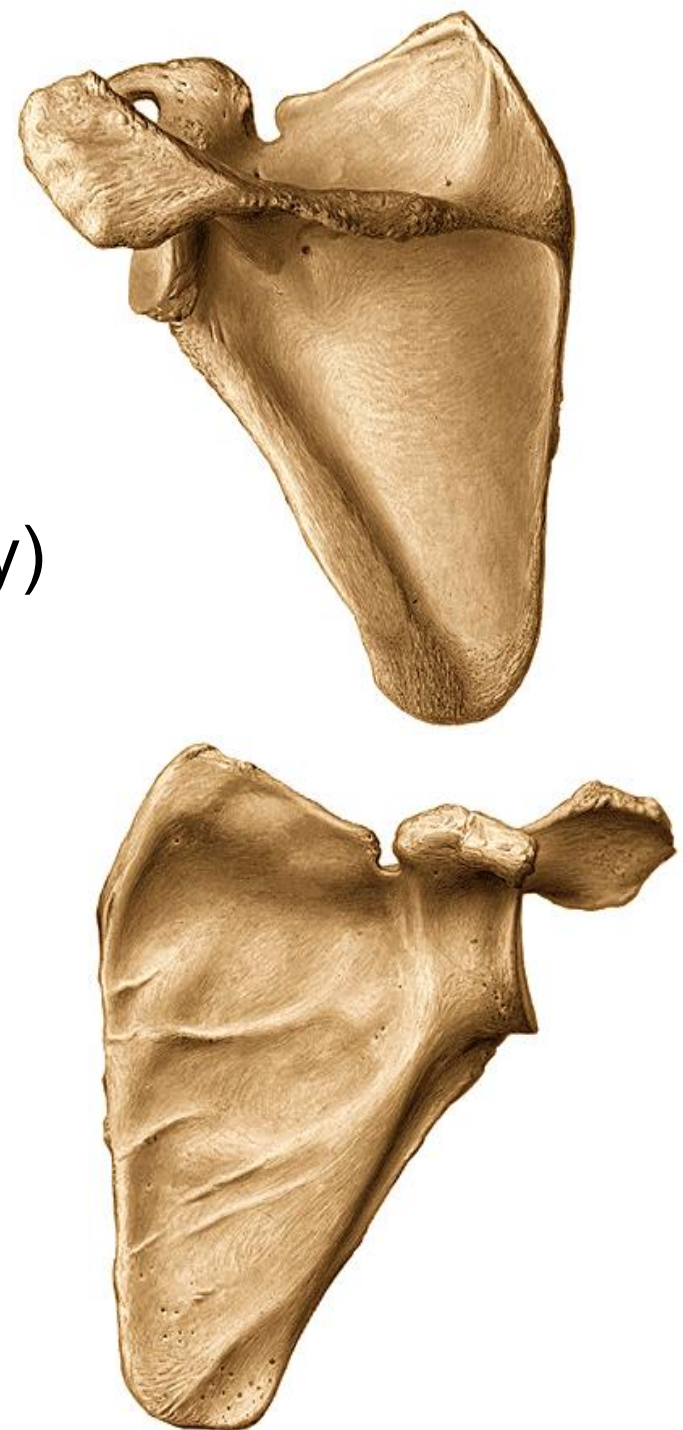# Lopatka (*Scapula*)

- facies anterior (s. costalis)
- facies posterior
- margo medialis scapulae
- margo lateralis scapulae
- margo superior scapulae
- angulus superior scapulae
- angulus inferior scapulae
- angulus lateralis scapulae



# Lopatka (*Scapula*)

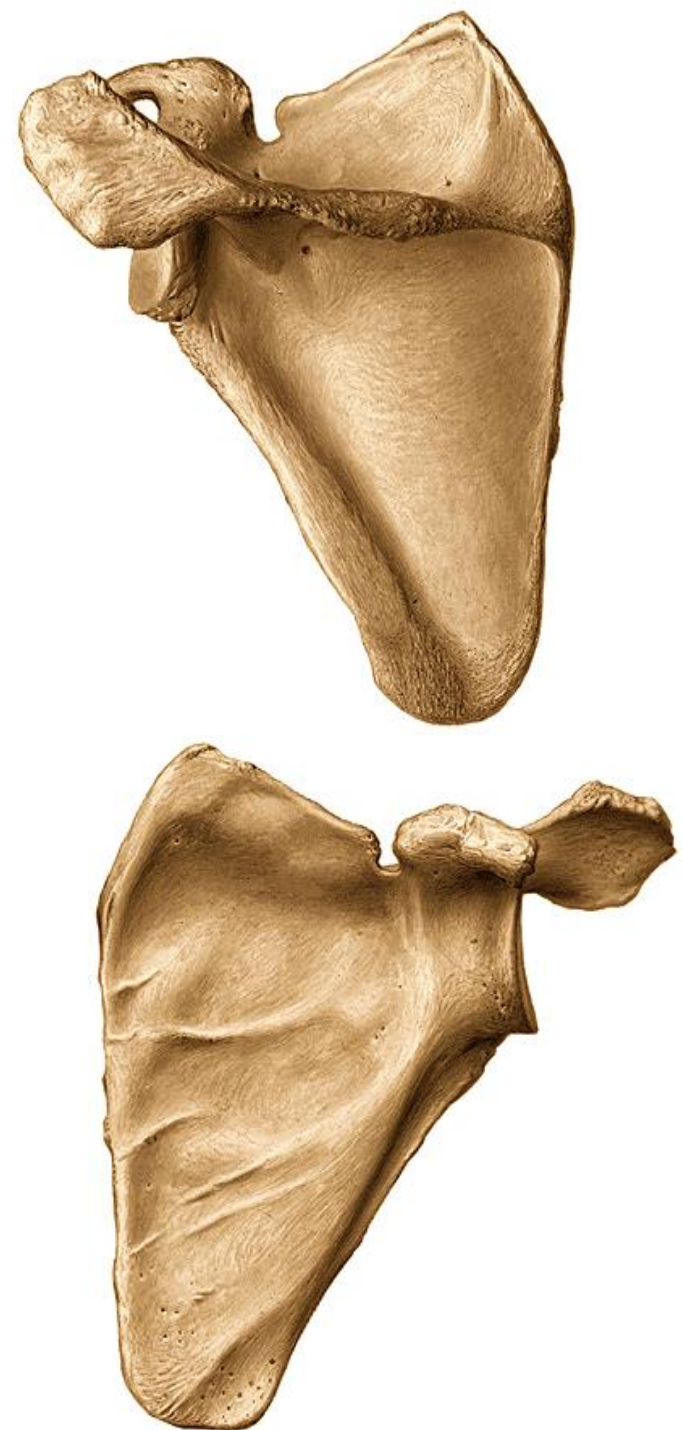- fossa subscapularis
- lineae musculares
- spina scapulae (hřeben lopatky)
- tuberculum deltoideum
- fossa supraspinata
- fossa infraspinata
- acromion (nadpažek)
- facies articularis clavicularis acromii
- angulus acromii



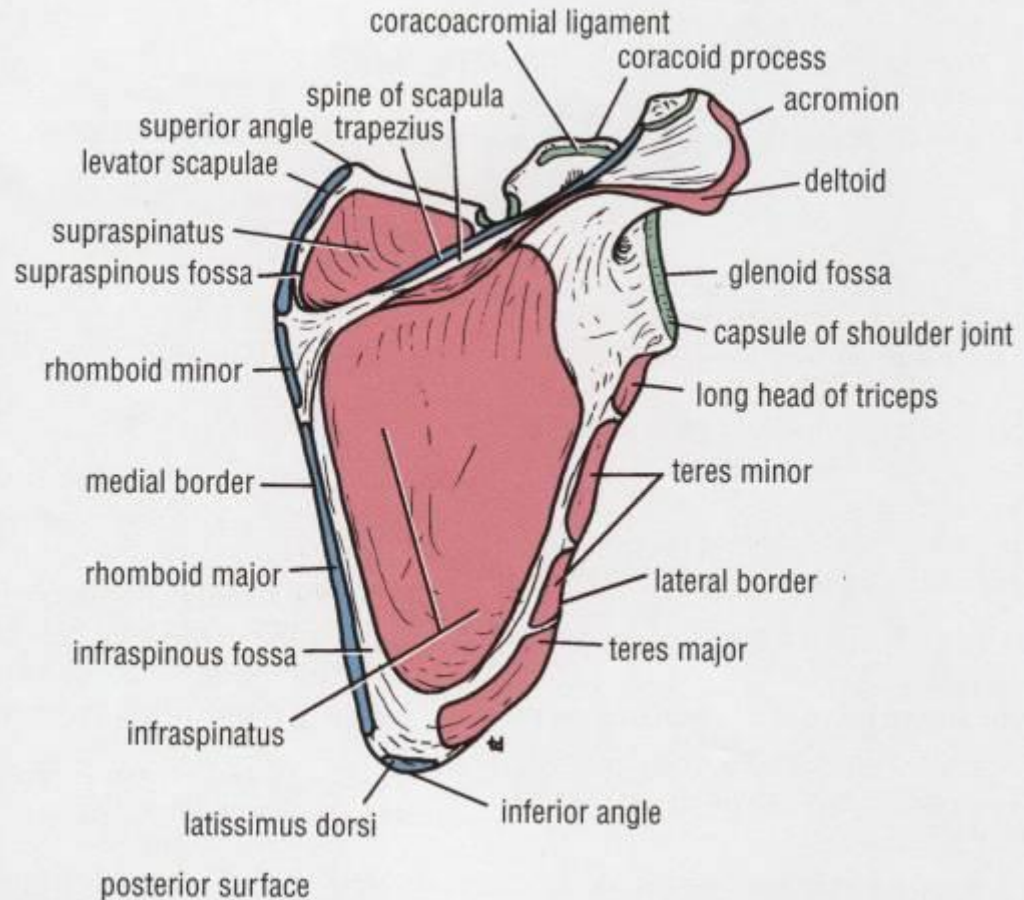
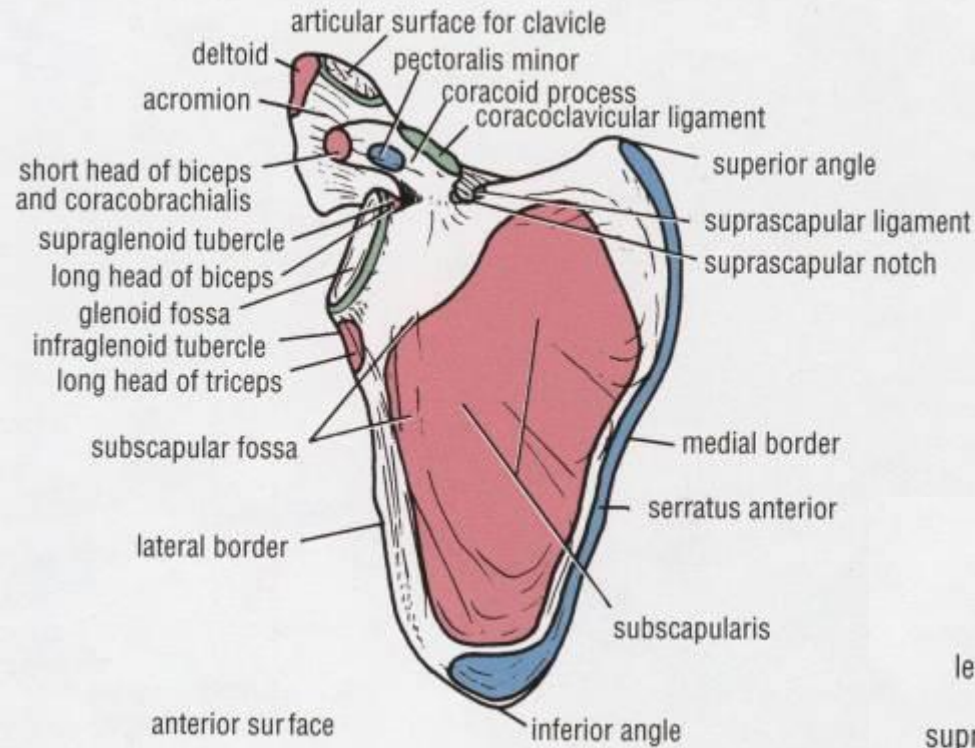


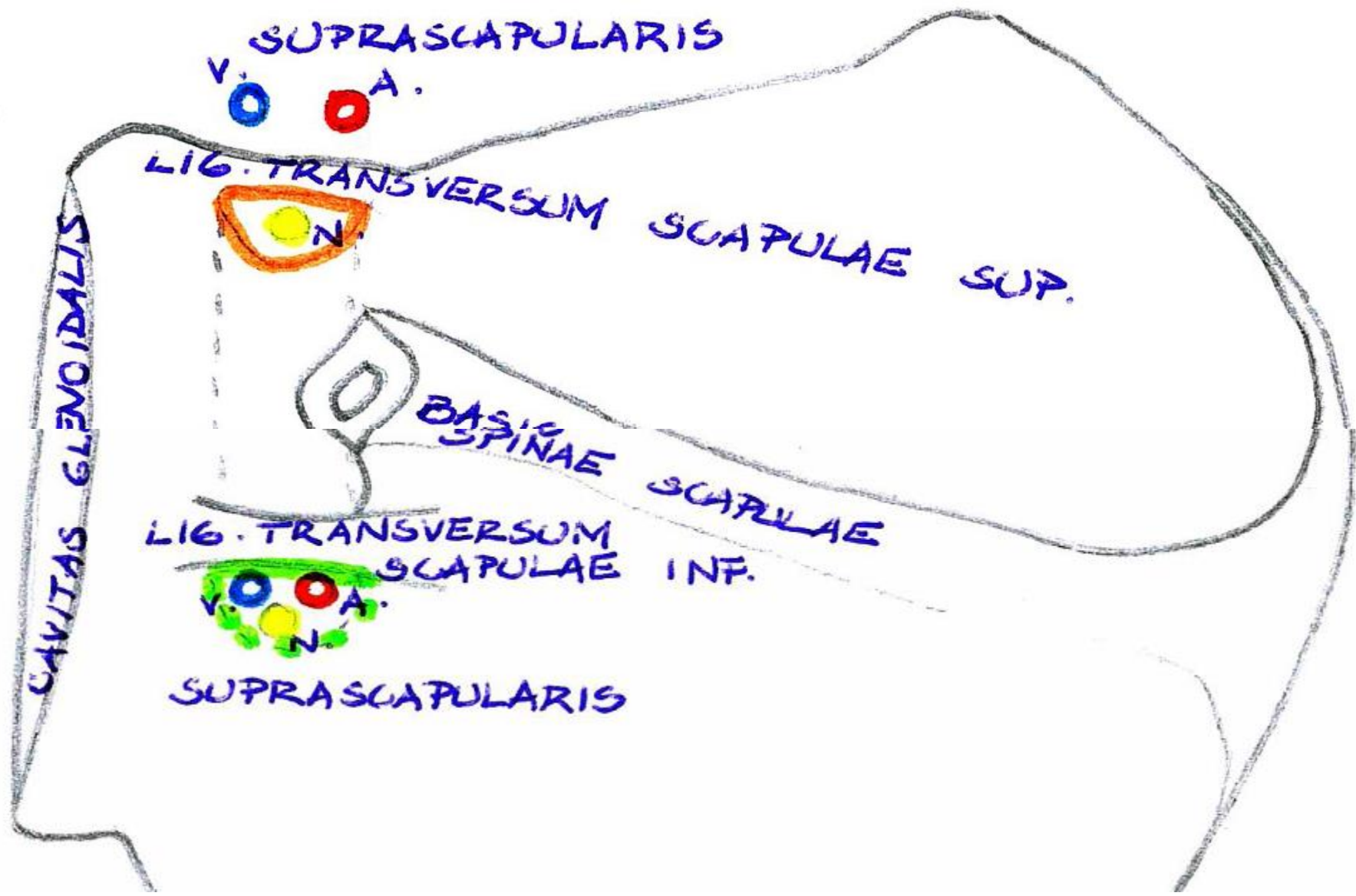
# Lopatka (*Scapula*)

- processus coracoideus (zobákovitý výběžek)
- incisura scapulae
- incisura spinoglenoidalis
  
- cavitas glenoidalis (kloubní jamka lopatky)
- collum scapulae
- tuberculum supraglenoidale
- tuberculum infraglenoidale



# Začátky a úpony vazů a svalů





CAVITAS GLENOIDALIS

SUPRASCAPULARIS

V. A.

LIG. TRANSVERSUM SCAPULAE SUP.

N.



BASIS SPINAE SCAPULAE

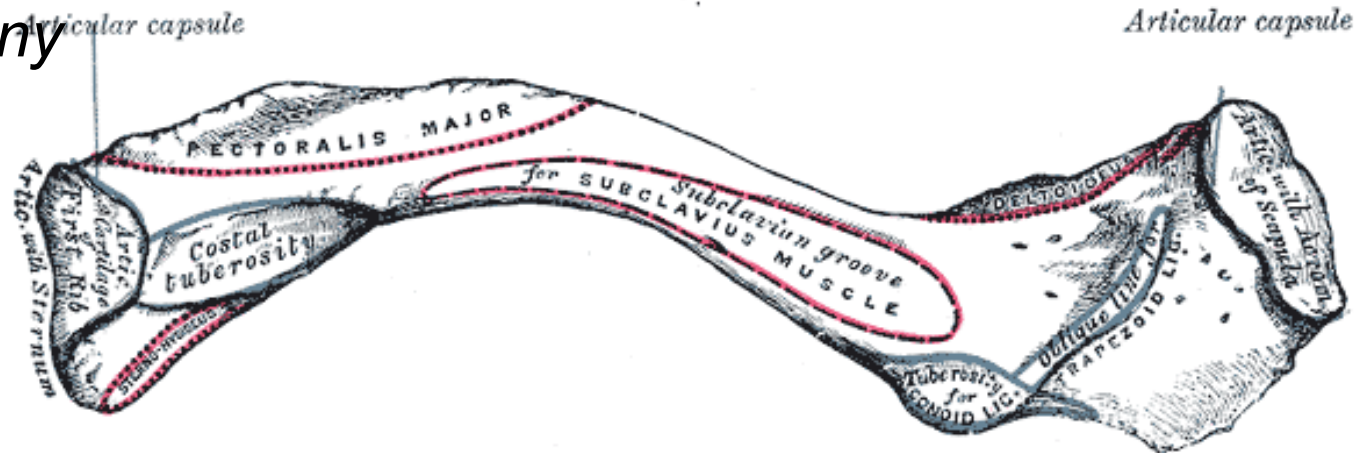
LIG. TRANSVERSUM SCAPULAE INF.

V. A. N.

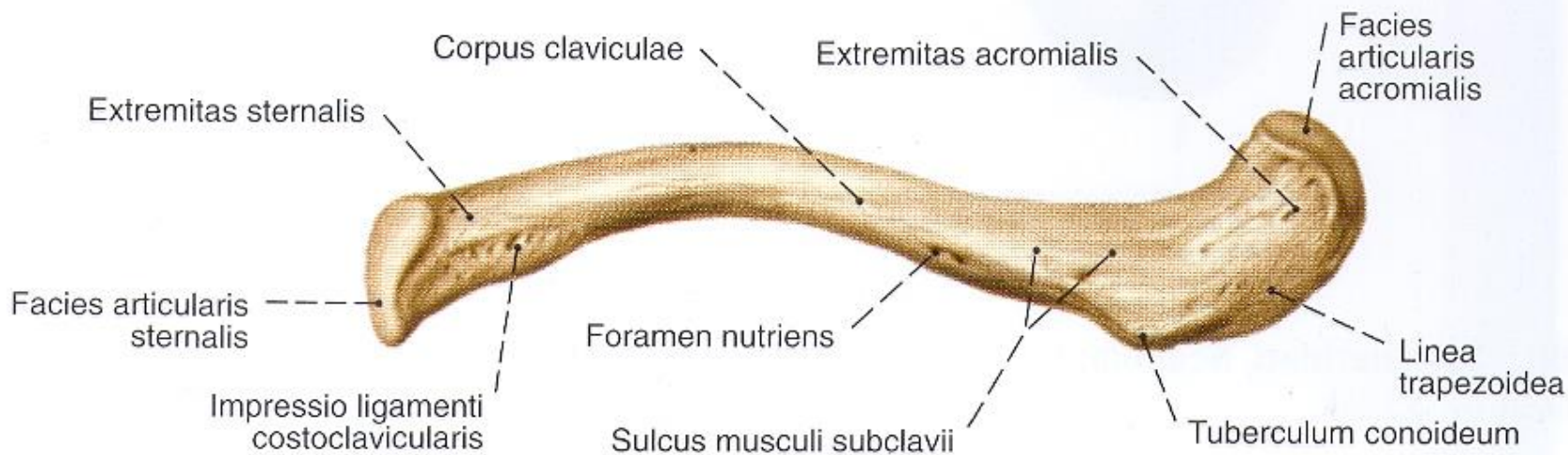
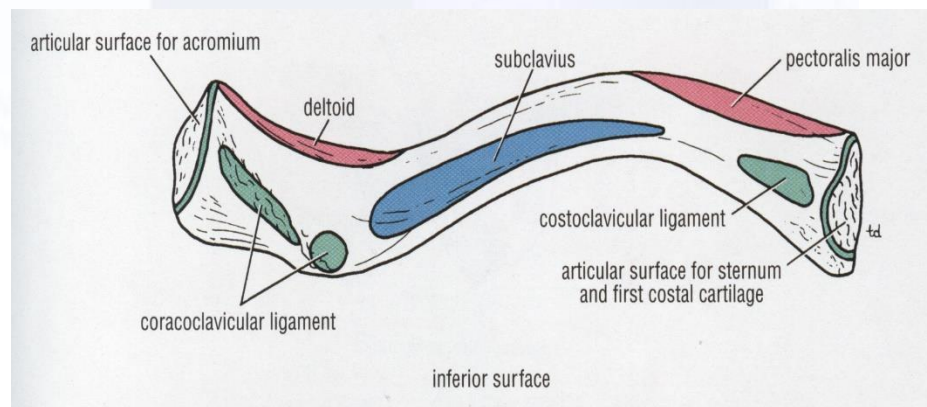
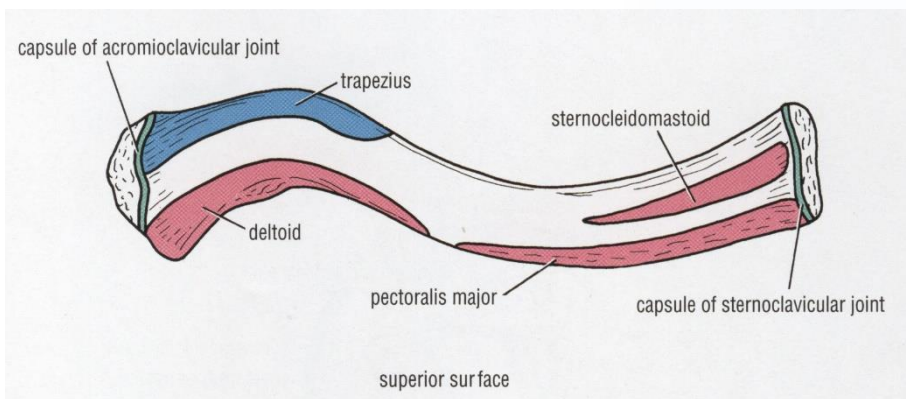
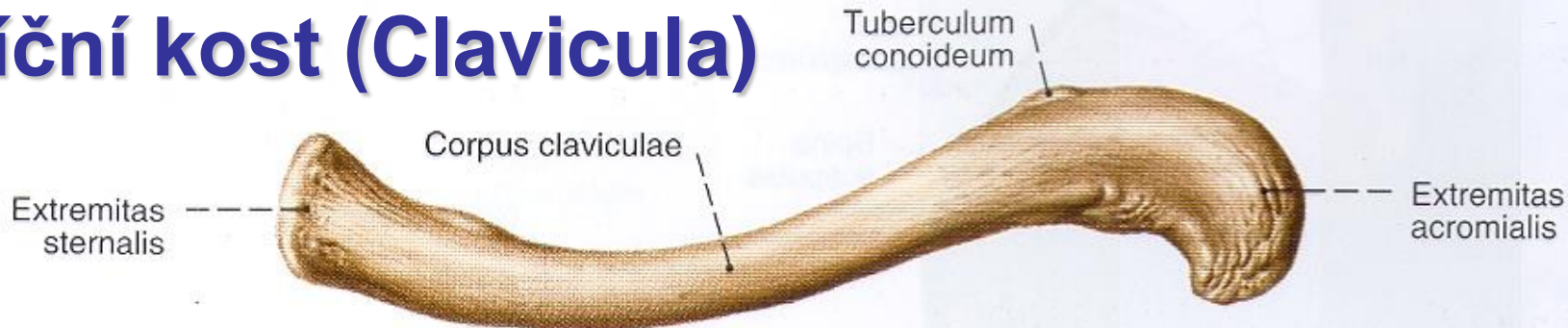
SUPRASCAPULARIS

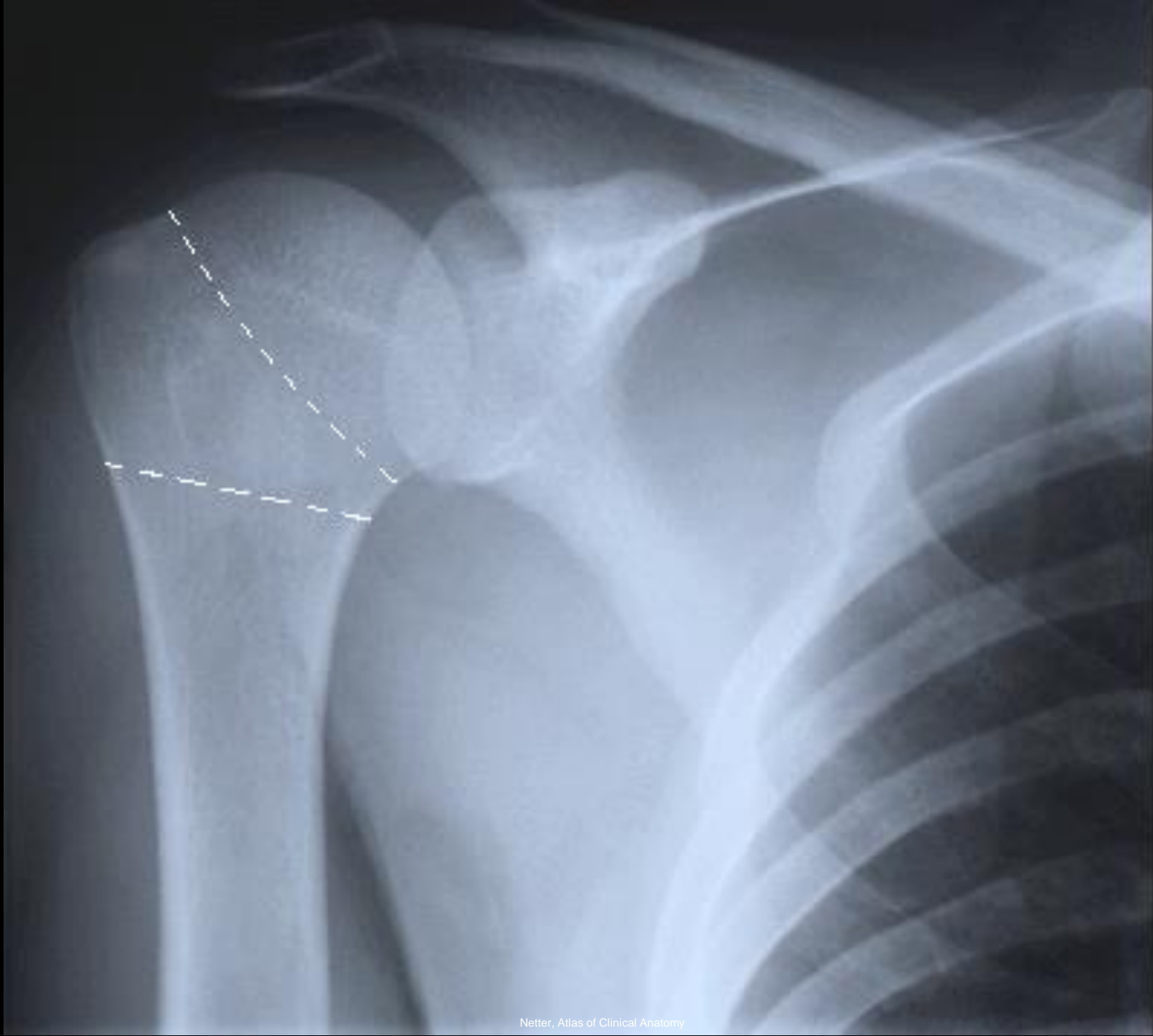
# Klíční kost (Clavicula)

- Extremitas sternalis & acromialis
- Tuberositas ligamenti coracoclavicularis
  - Tuberculum conoideum (*drozomediálně*) + Linea trapezoidea (*ventrolaterálně*)
- Corpus claviculae
  - Sulcus musculi subclavii
  - Impressio ligamenti costoclavicularis
- Facies articularis sternalis & acromialis
- *Kost je hmatná po celé délce*
- *Časté zlomeniny (60 % střední třetina)*

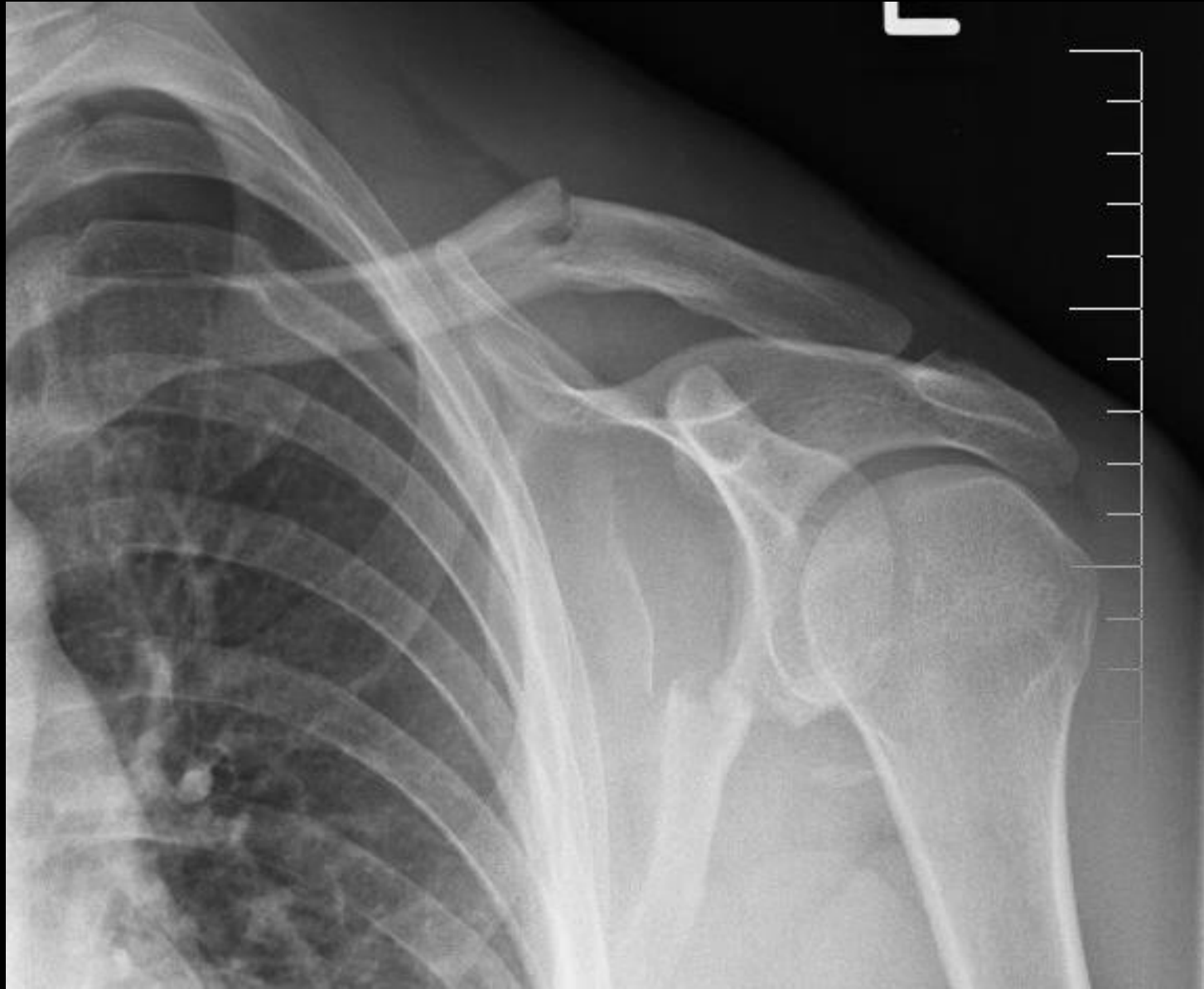


# Klíční kost (Clavicula)

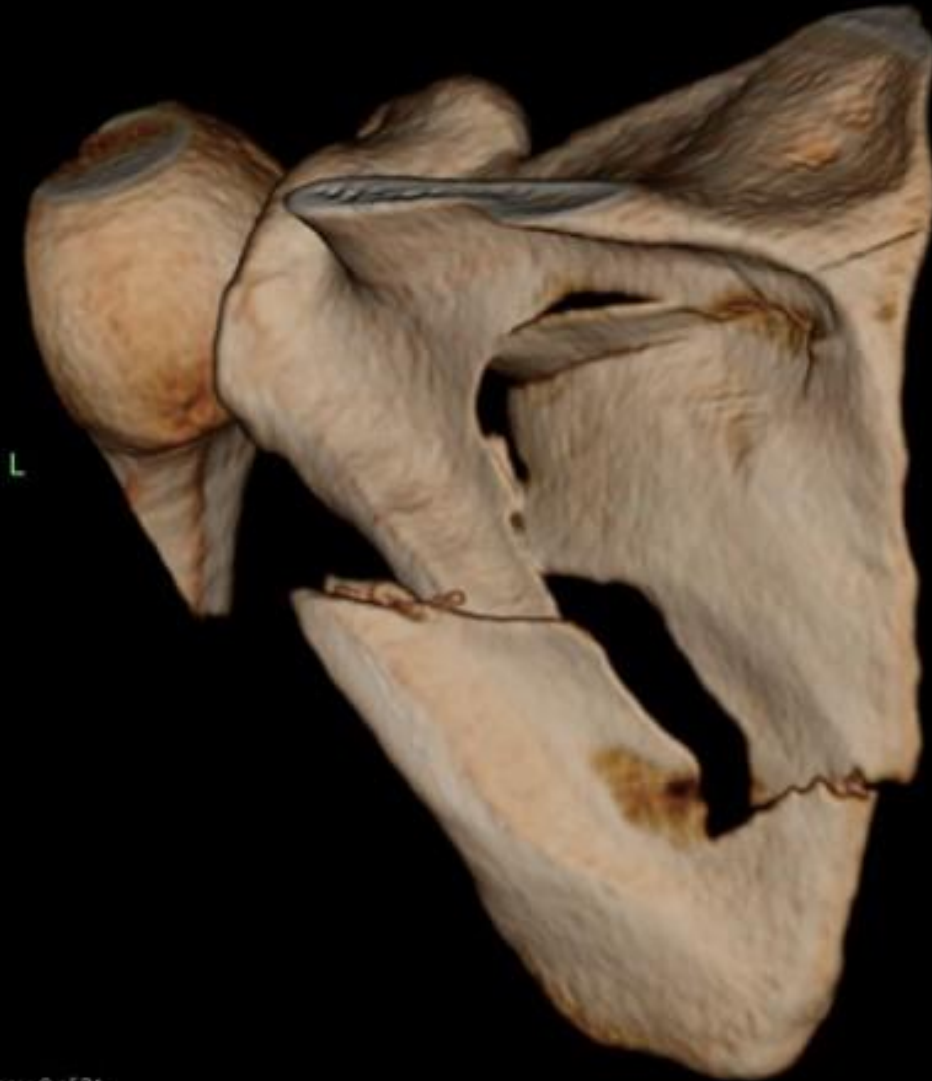




# Zlomenina lopatky a klíční kosti

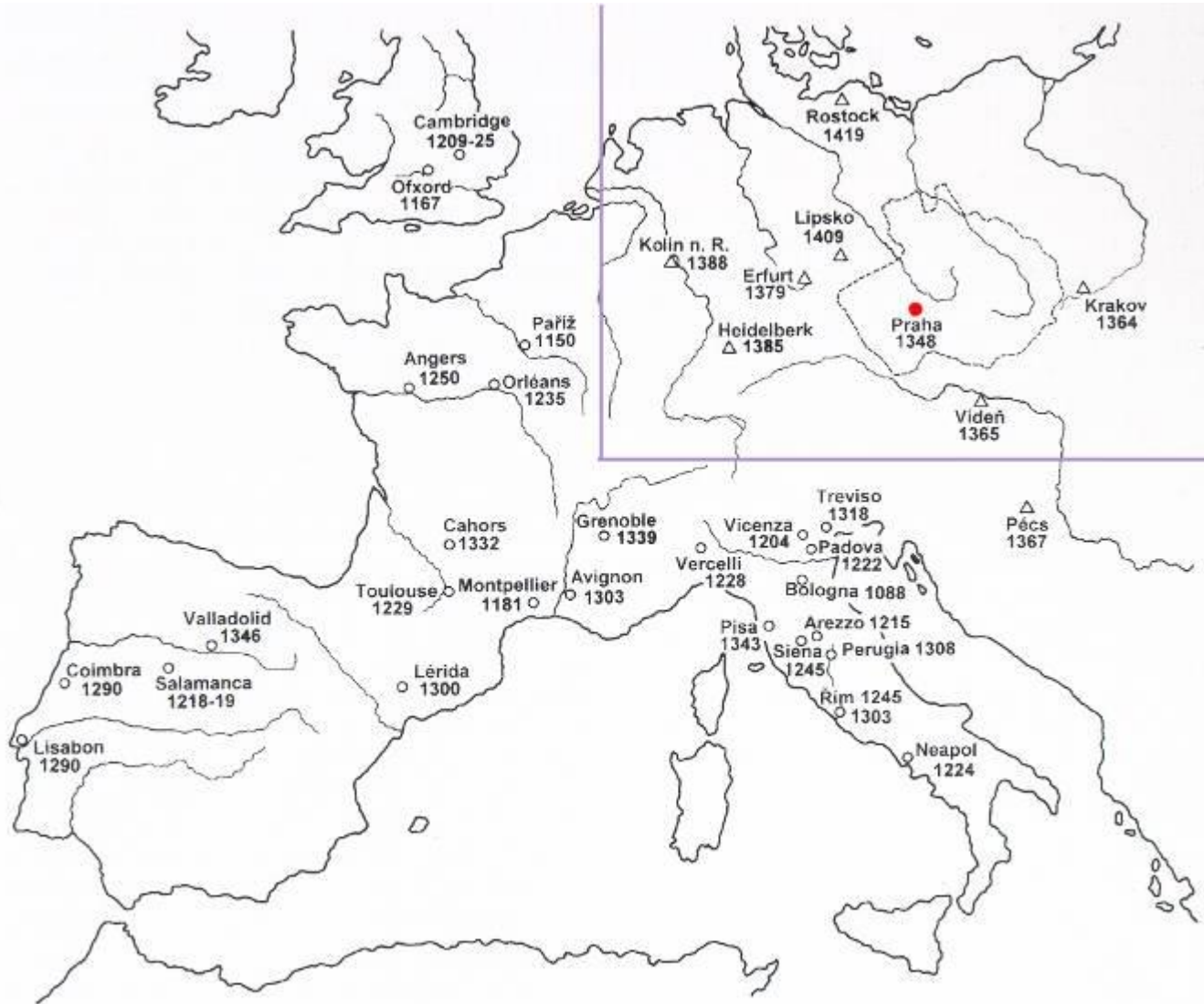


# CT rekonstrukce zlomeniny lopatky





# Nejstarší evropské univerzity



# Karel IV. (14.5. 1314 – 29.11. 1378)



# 7. 4. 1348

## Zakládající listina papeže Klimenta VI.



**ztracena  
nacisty  
1945**

**obnovena  
Janem  
Pavlem II.**

# 7. 4. 1348

## Zakládající listina papeže Klimenta VI.



jedna ze  
dvou  
kopií  
získána  
v červnu  
2018

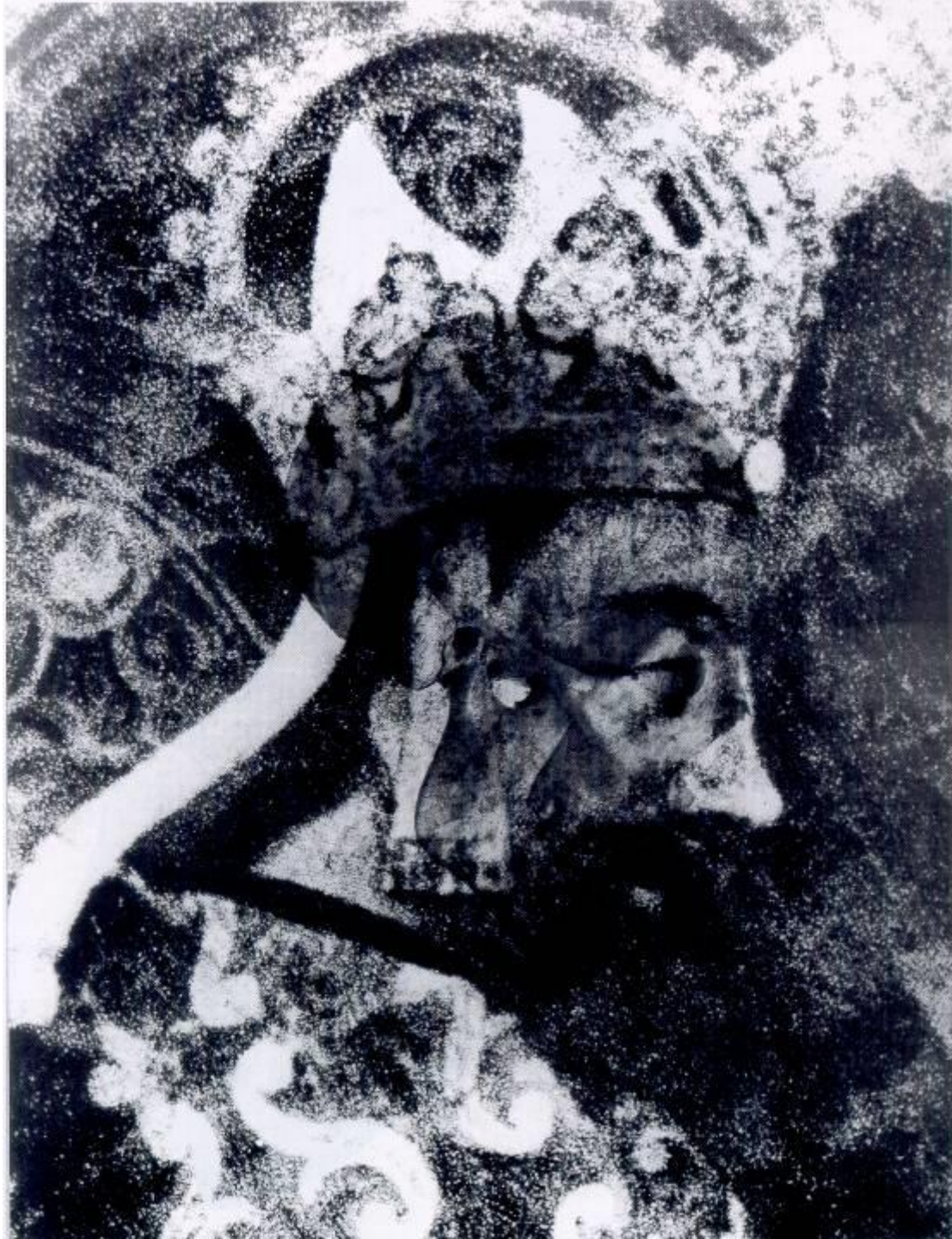# Studium generale

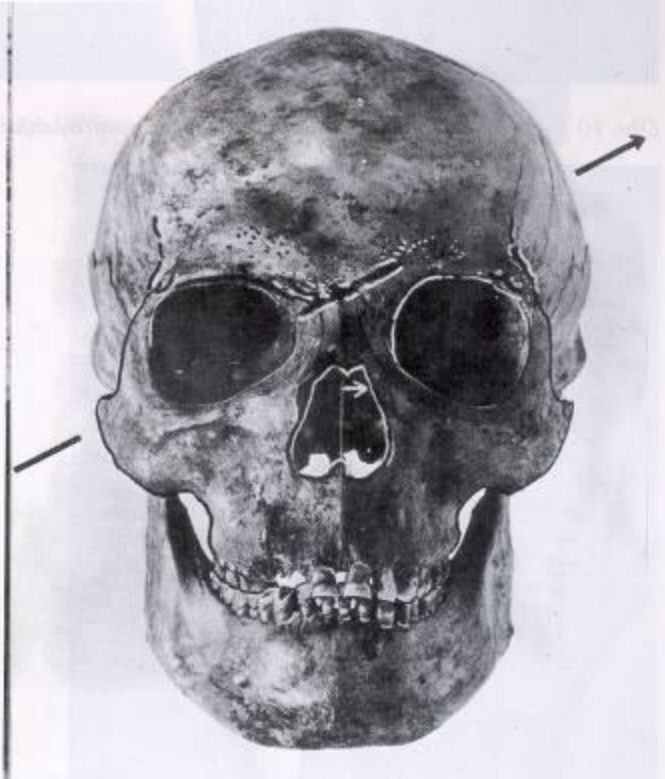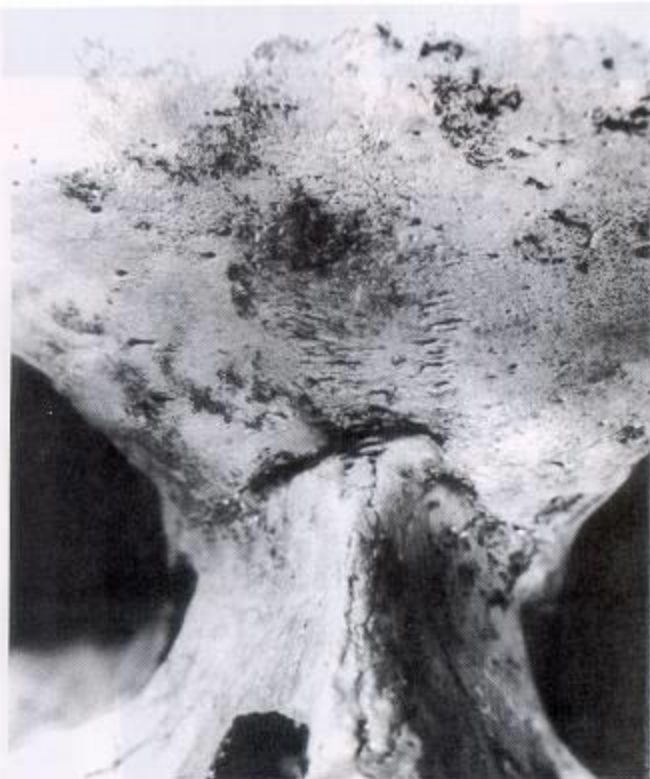4 fakulty:

- artistická
- teologická
- právnická
- **lékařská**

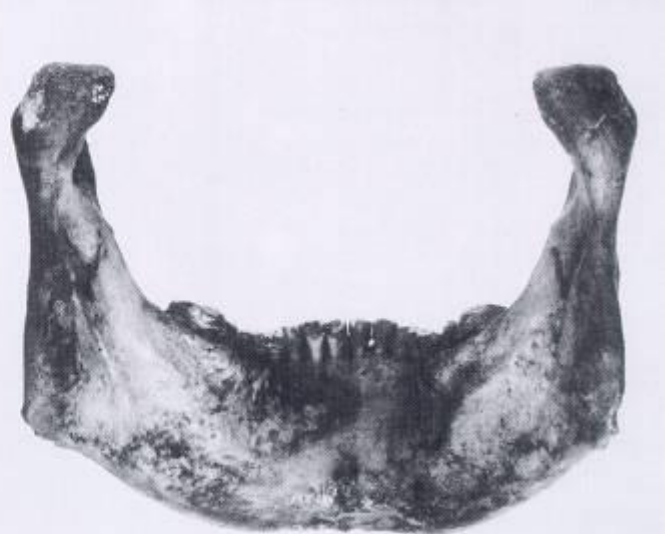
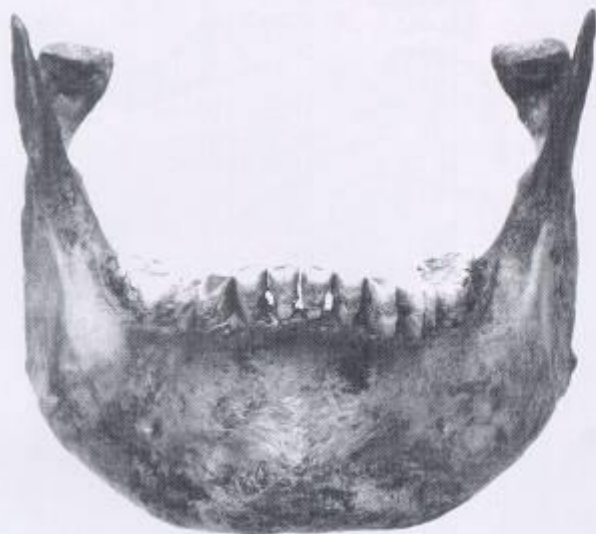

*Socha Karla IV. z průčelí Staroměstské mostecké věže  
Karlova mostu (práce pražské parléřovské hutě, 14. století).*

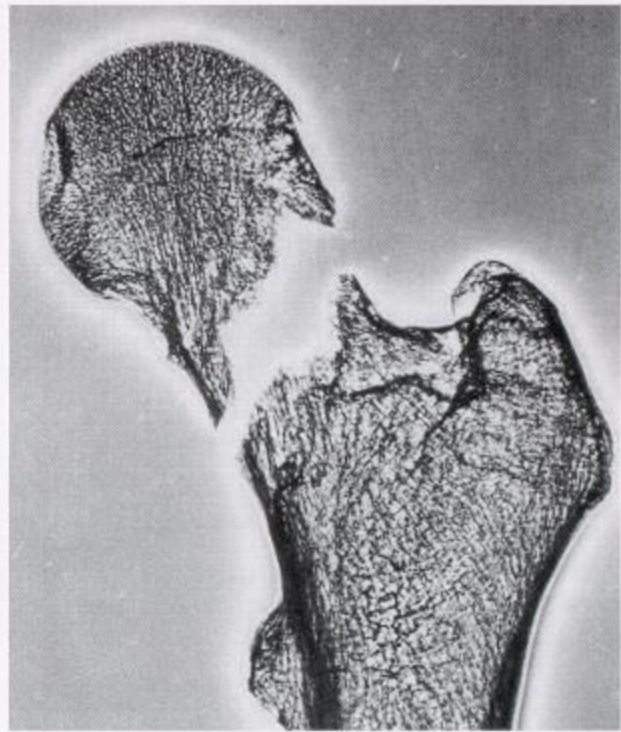
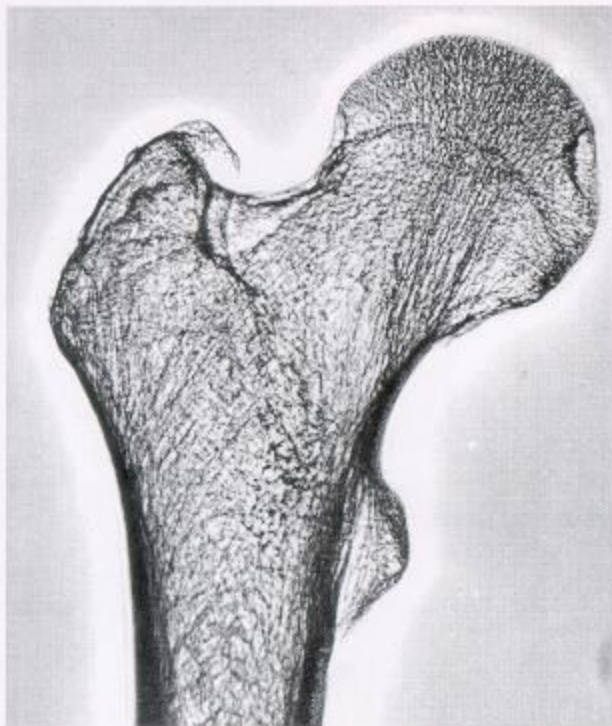
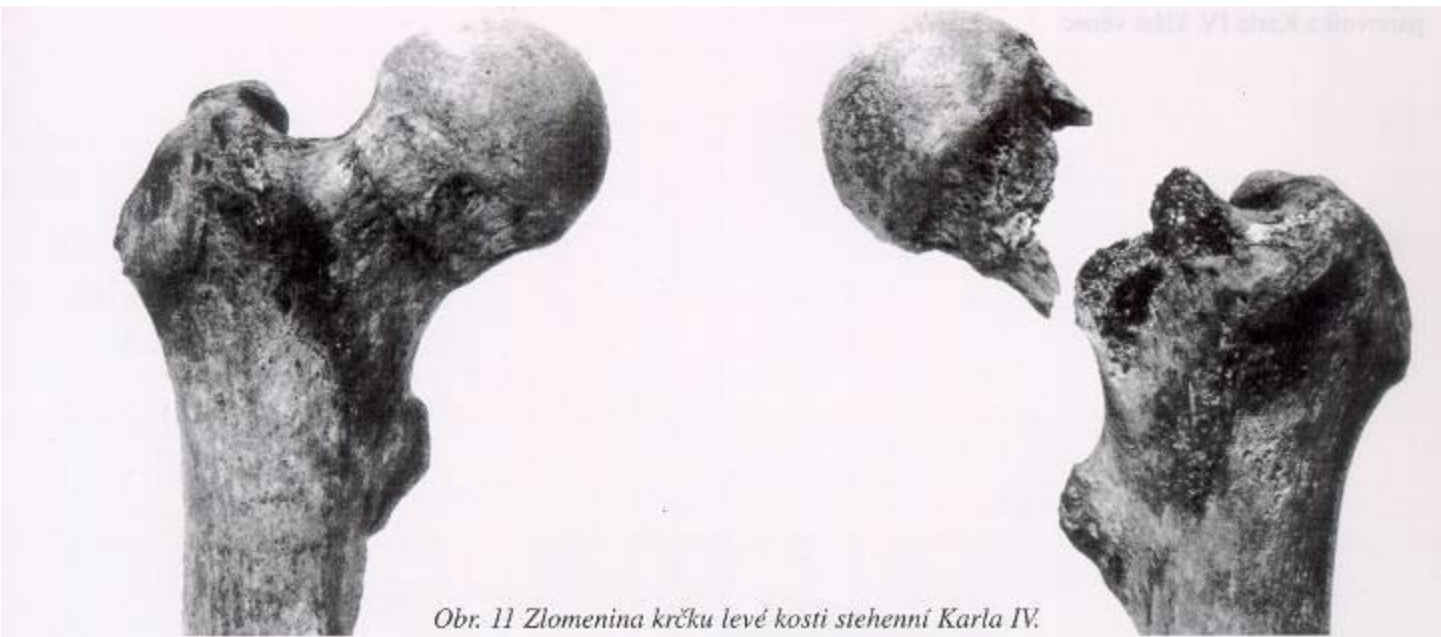



Obr. 9 Vyhojená jízva po sečné ráně na kořenu nosu na lebce Karla IV. (vlevo) a následně vyhnutí kostry nosu na protilehlou stranu (vpravo).








*Obr. 12 Rentgenogram ukazující mediální zlomeninu krčku levé stehenní kosti.*

# Historie anatomie


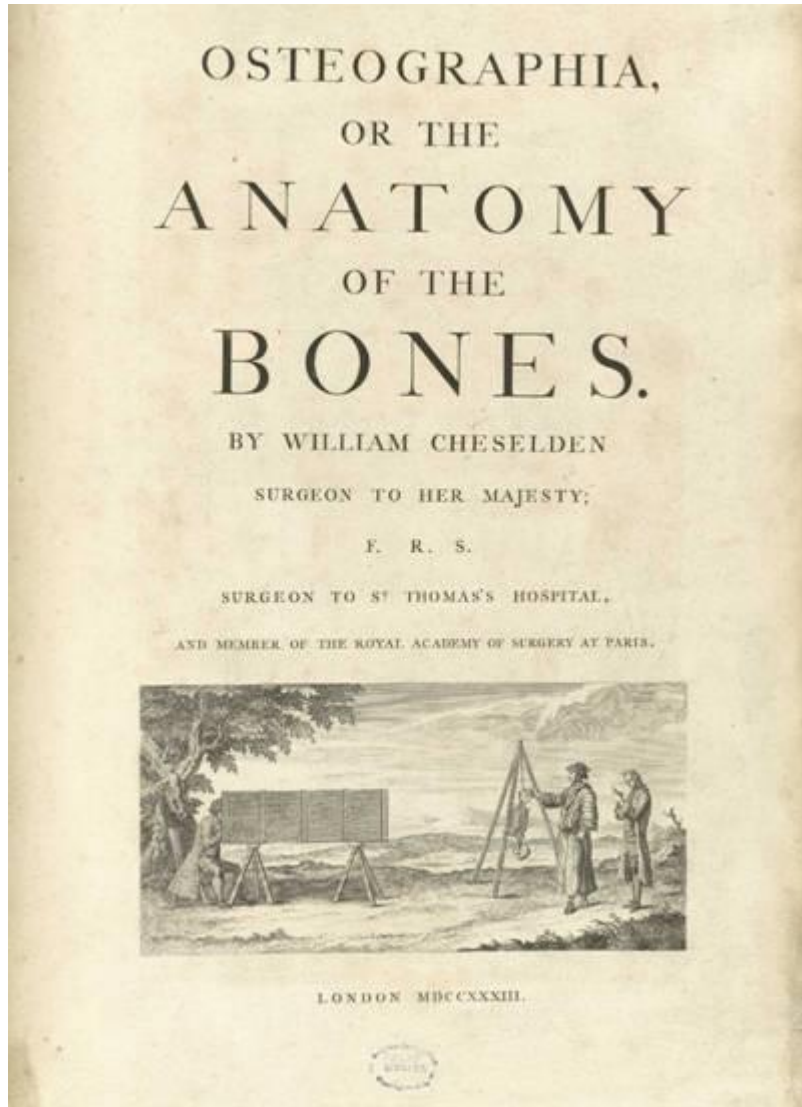
- anatomické obrazy v záznamech nejstarších civilizací (Egypt, Babylon, Čína)
- Claudius Galenus (129–199): pozorování na zvířatech
- novodobá anatomie 14. století (Bologna, Padova, Pisa)
- Andreas Vesalius (1514–1564): De Humani Corporis Fabrica (Basel, 1543)
- Leonardo da Vinci (1452–1519)
- Johannes Jessenius (1566–1621)
- demonstrační pitvy v Praze: J. T. Klinkosch (1734–1778)
- pitvy prováděné studenty (1803): J. Rottenberger (1760–1834)

**Andreas Vesalius (1514-1564)**

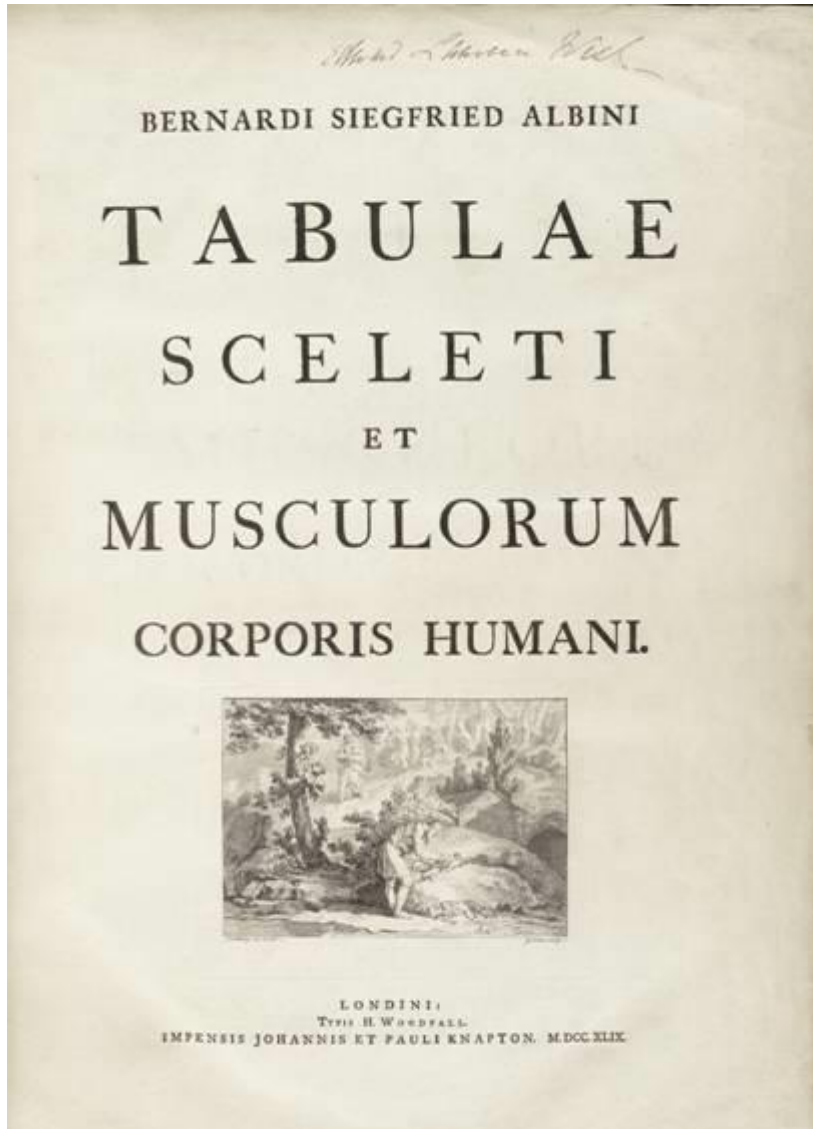
***De humani corporis fabrica libri septem* (Jan Stephanus Calcar),  
Basel: Joannes Oporinus, 1543**



**Cheselden, William (1688-1752)**  
***Osteographia, or The anatomy of the bones.***  
**London: [William Bowyer], 1733.**



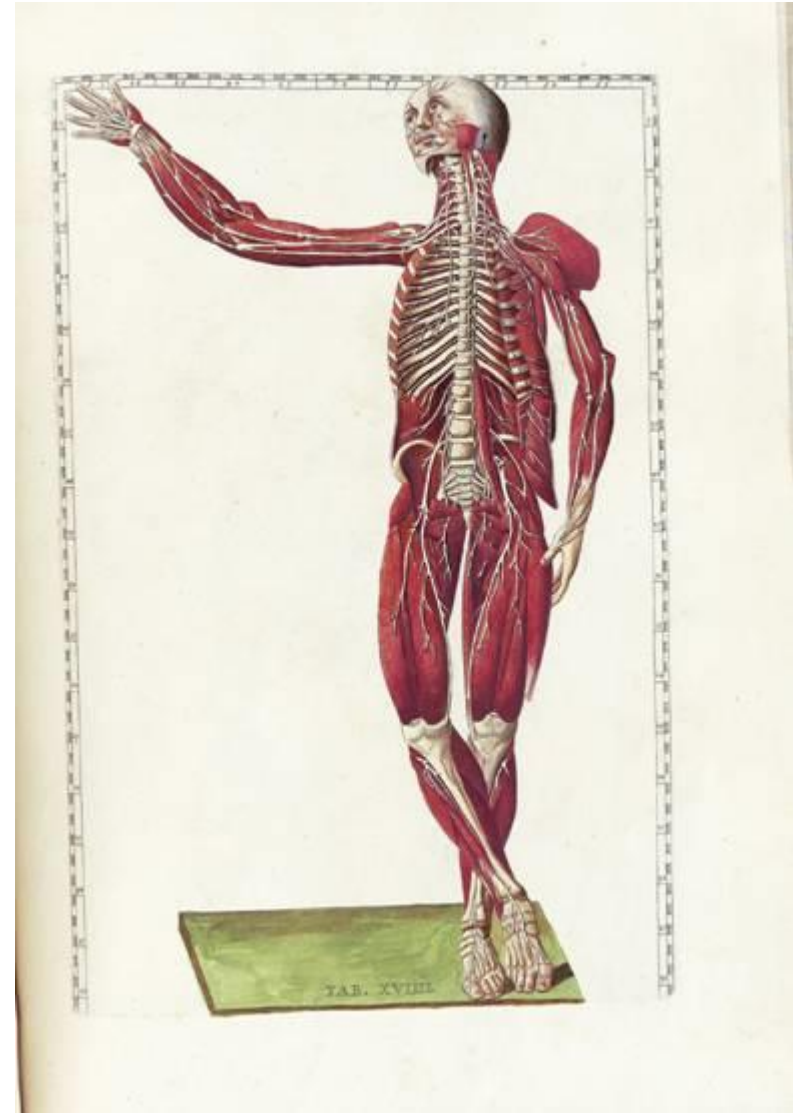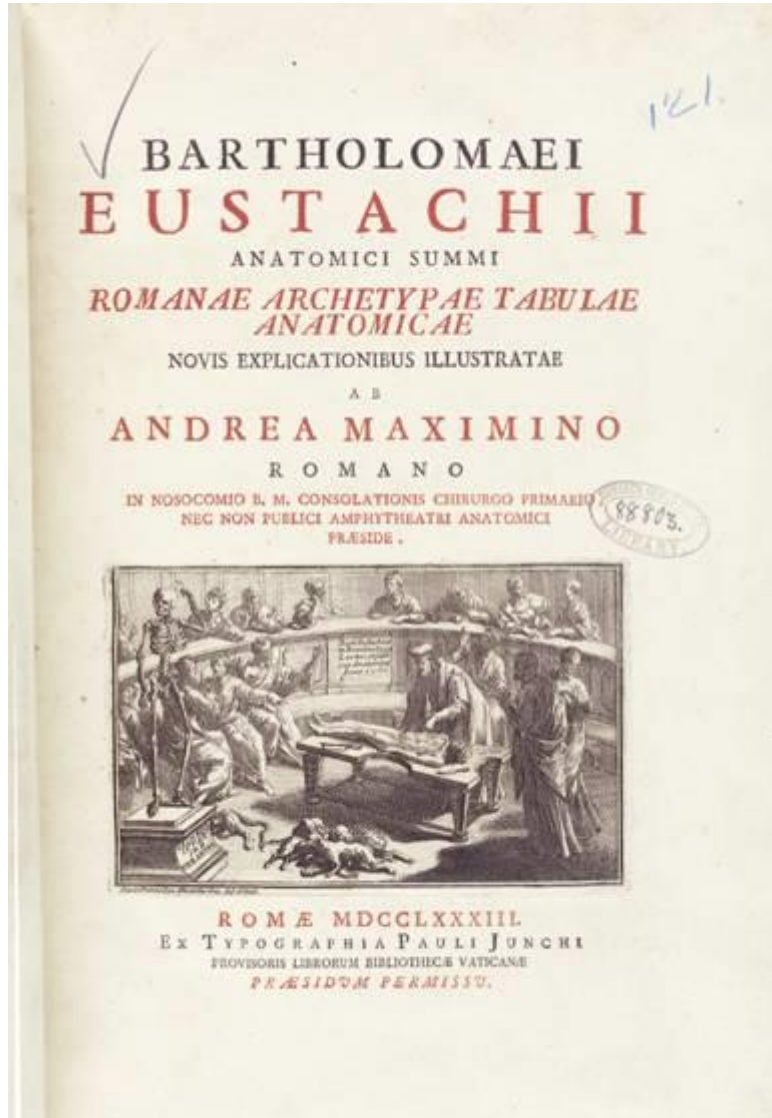
**Bernhard Siegfried Albinus (1697-1770)**  
***Tabulae sceleti et musculorum corporis humani.***  
**London: H. Woodfall; J. & P. Knapton, 1749.**



**Bartholomeo Eustachi (1500/1514-1574)**

***Tabulae anatomicae***

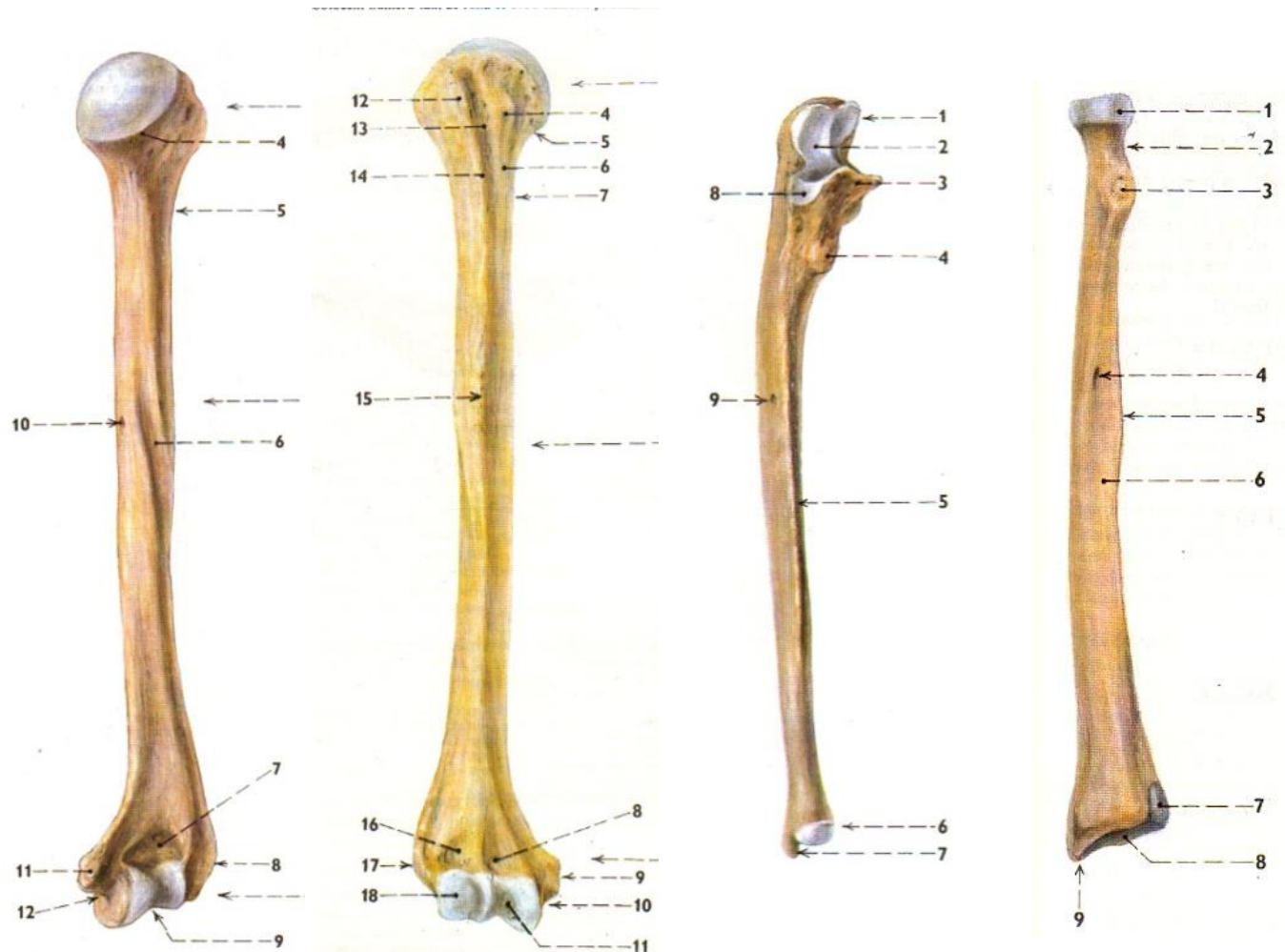**Rome: P. Junchus, 1783.**



# Pažní kost (*Humerus*)

## Loketní kost (*Ulna*)

## Vřetenní kost (*Radius*)

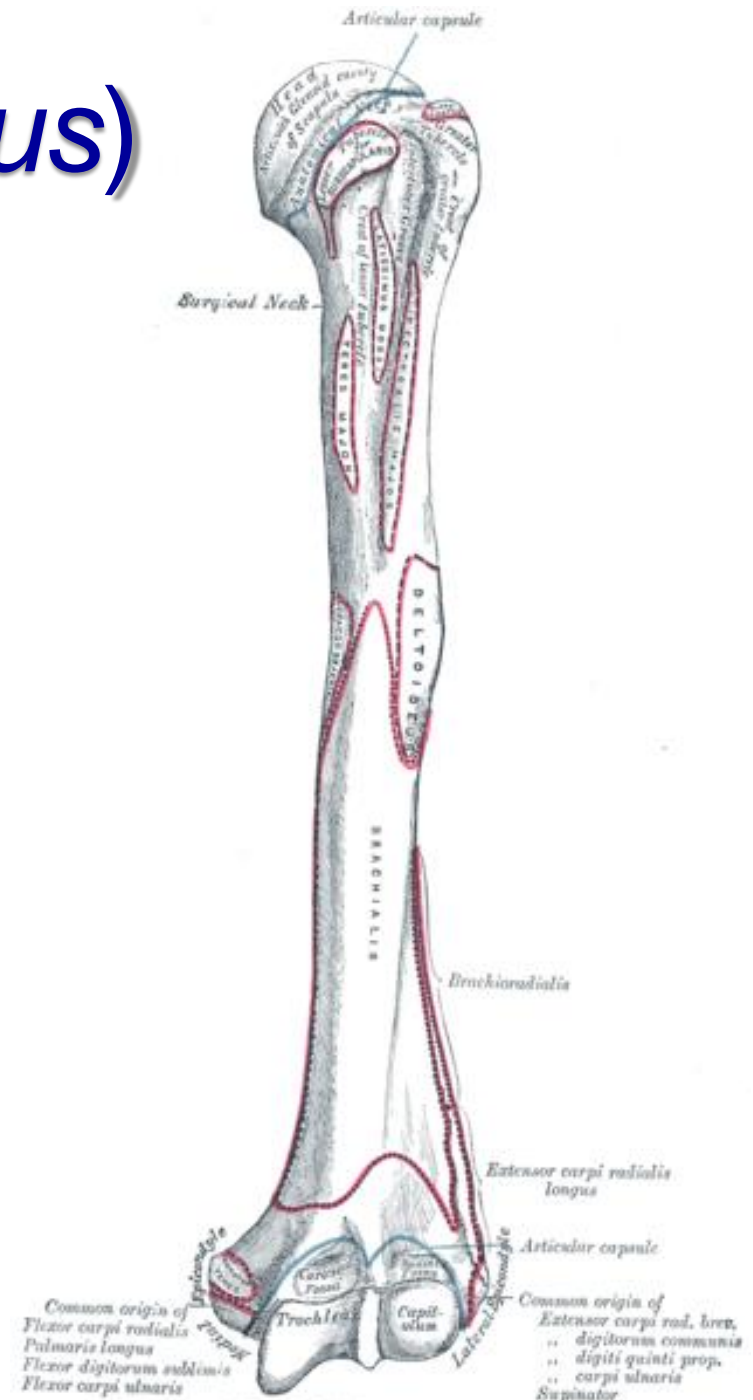


### 246. HUMERUS pravé strany

- 1/ caput humeri
- 2/ corpus humeri
- 3/ condylus humeri
- 4/ tuberculum minus
- 5/ collum anatomicum
- 6/ crista tuberculi minoris
- 7/ collum chirurgicum
- 8/ fossa coronoidea
- 9/ epicondylus medialis
- 10/ sulcus nervi ulnaris
- 11/ trochlea humeri
- 12/ tuberculum majus
- 13/ sulcus intertubercularis
- 14/ crista tuberculi majoris
- 15/ tuberositas deltoidea
- 16/ fossa radialis
- 17/ epicondylus lateralis
- 18/ capitulum humeri

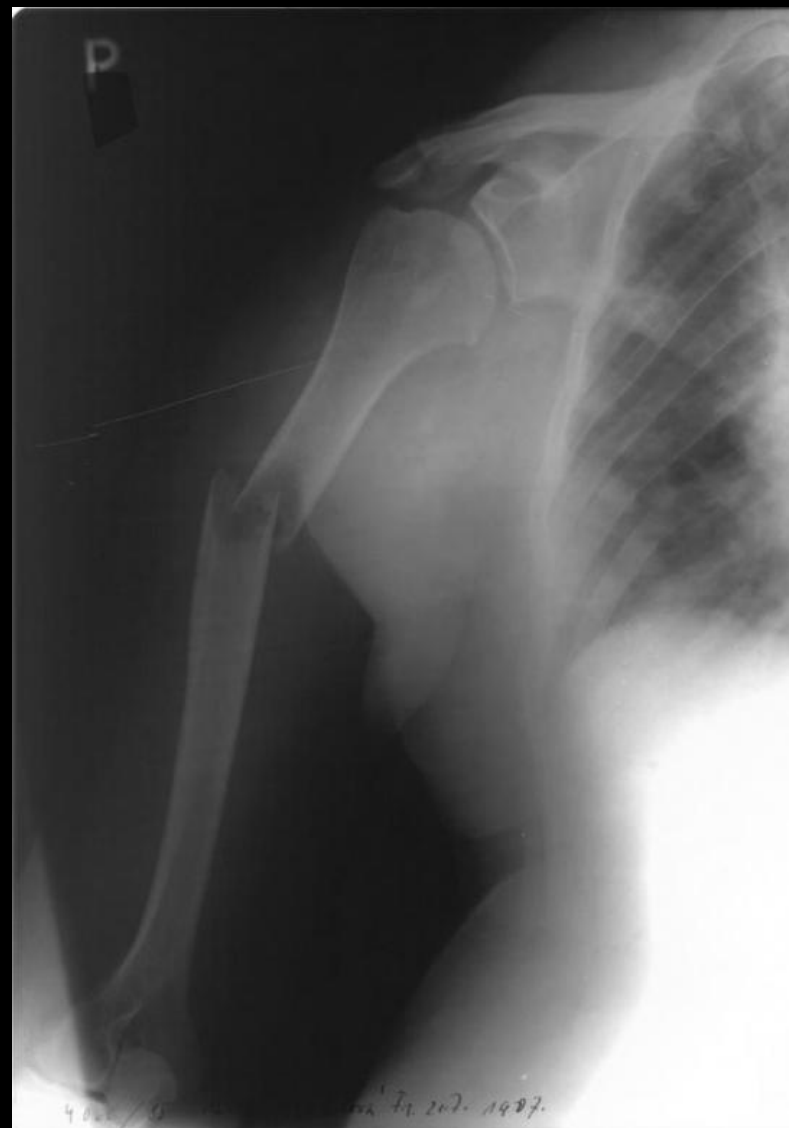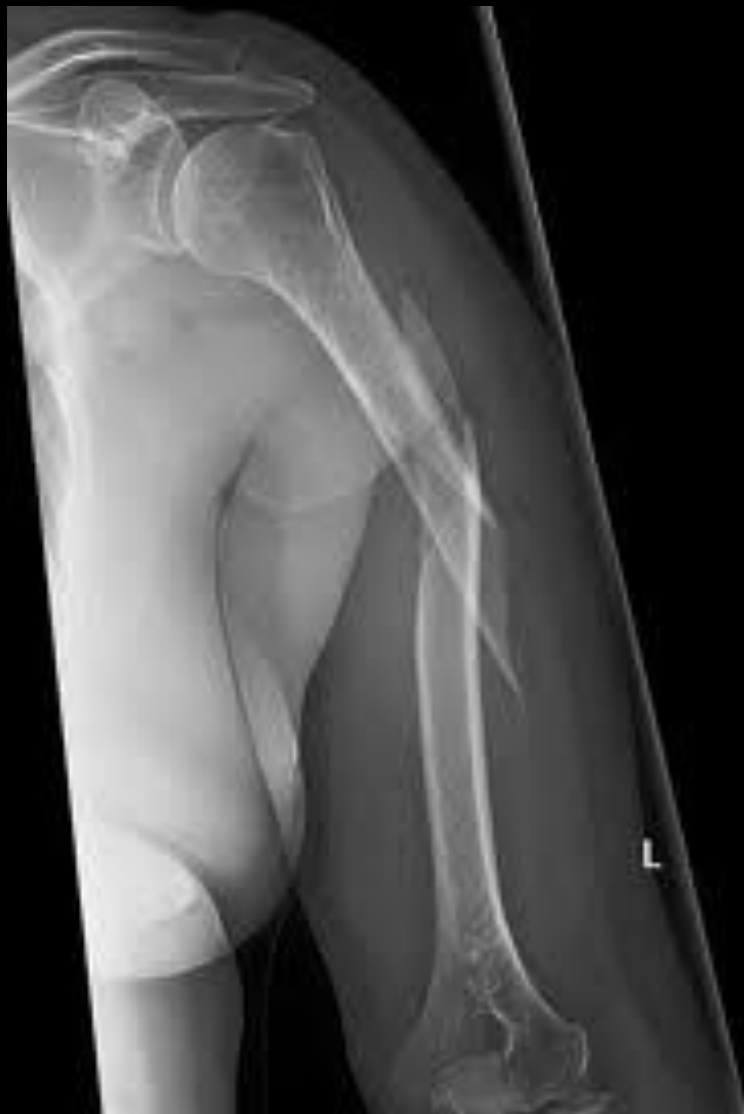# Pažní kost (*Humerus*)

- Caput humeri
- Collum humeri
  - Collum anatomicum
  - Collum chirurgicum
  - Tuberculum majus & minus
  - Crista tuberculi majoris & minoris
  - Sulcus intertubercularis
- Corpus humeri
  - Sulcus nervi radialis
  - Tuberositas deltoidea
- Condylus humeri
  - Capitulum humeri
  - Trochlea humeri
  - Fossa olecrani
  - Fossa coronoidea
  - Fossa radialis
  - Epicondylus lateralis
  - Epicondylus medialis
    - Sulcus nervi ulnaris





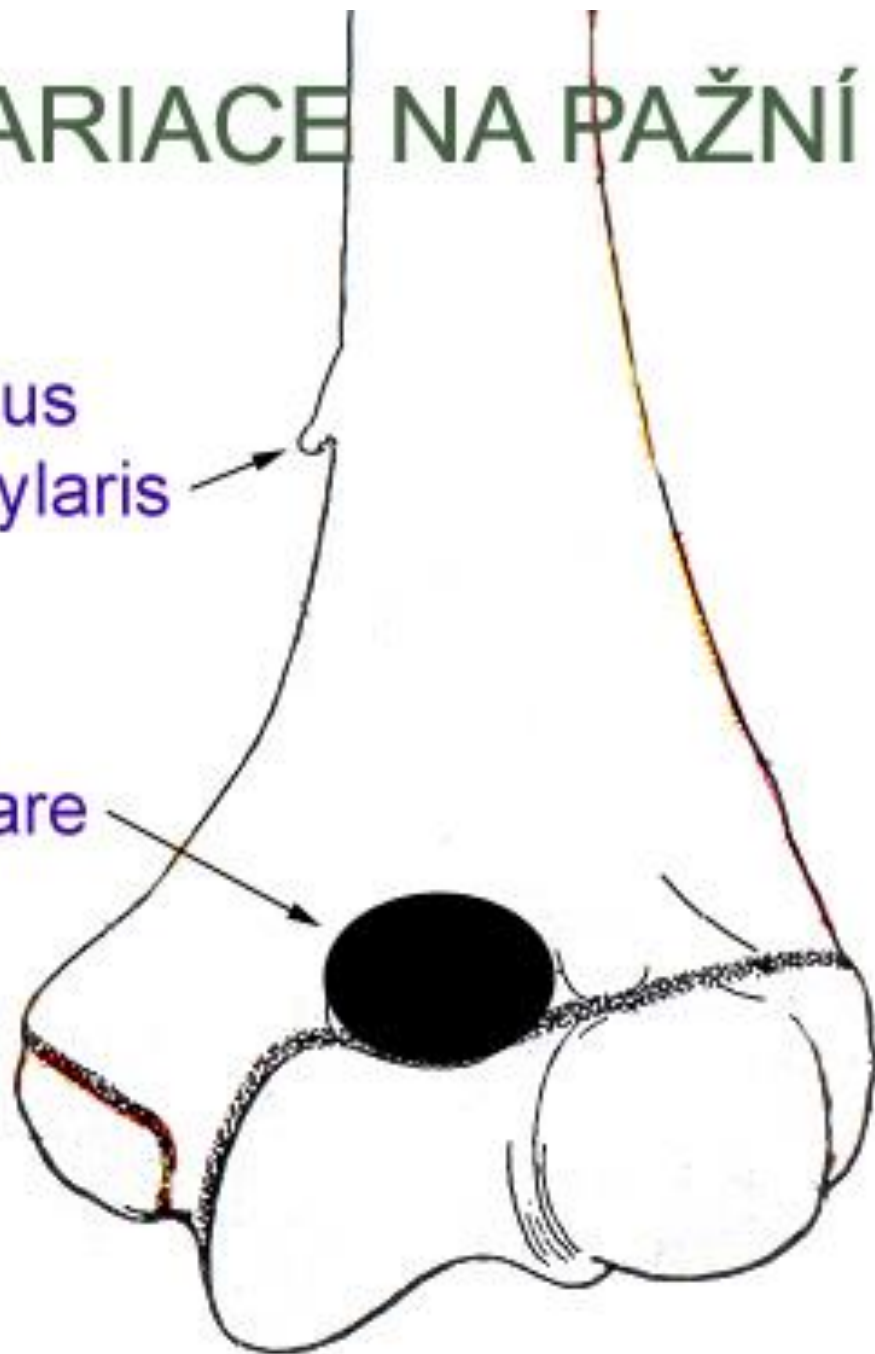
# Zlomenina pažní kosti



# KOSTNÍ VARIACE NA PAŽNÍ KOSTI

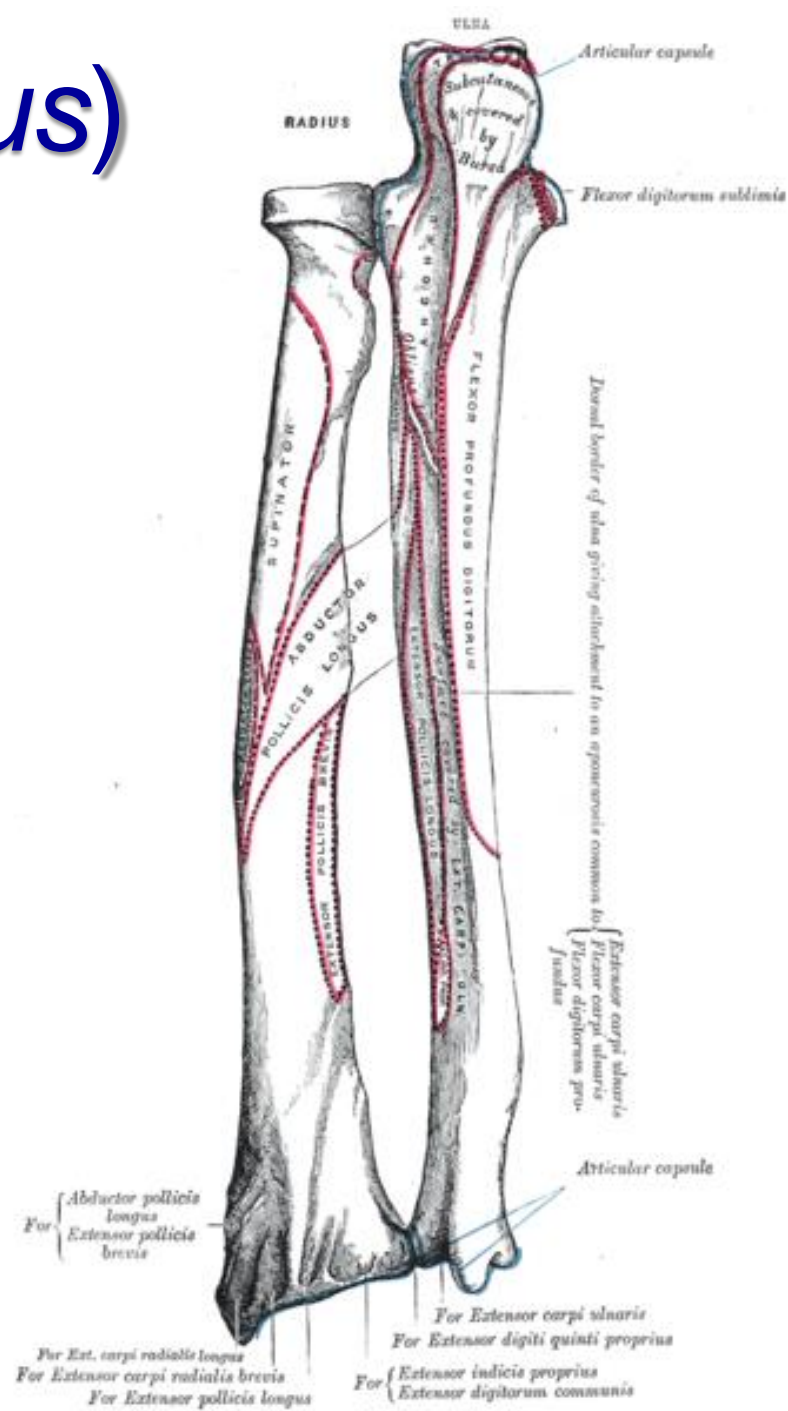
processus  
supracondylaris

foramen  
supratrochleare



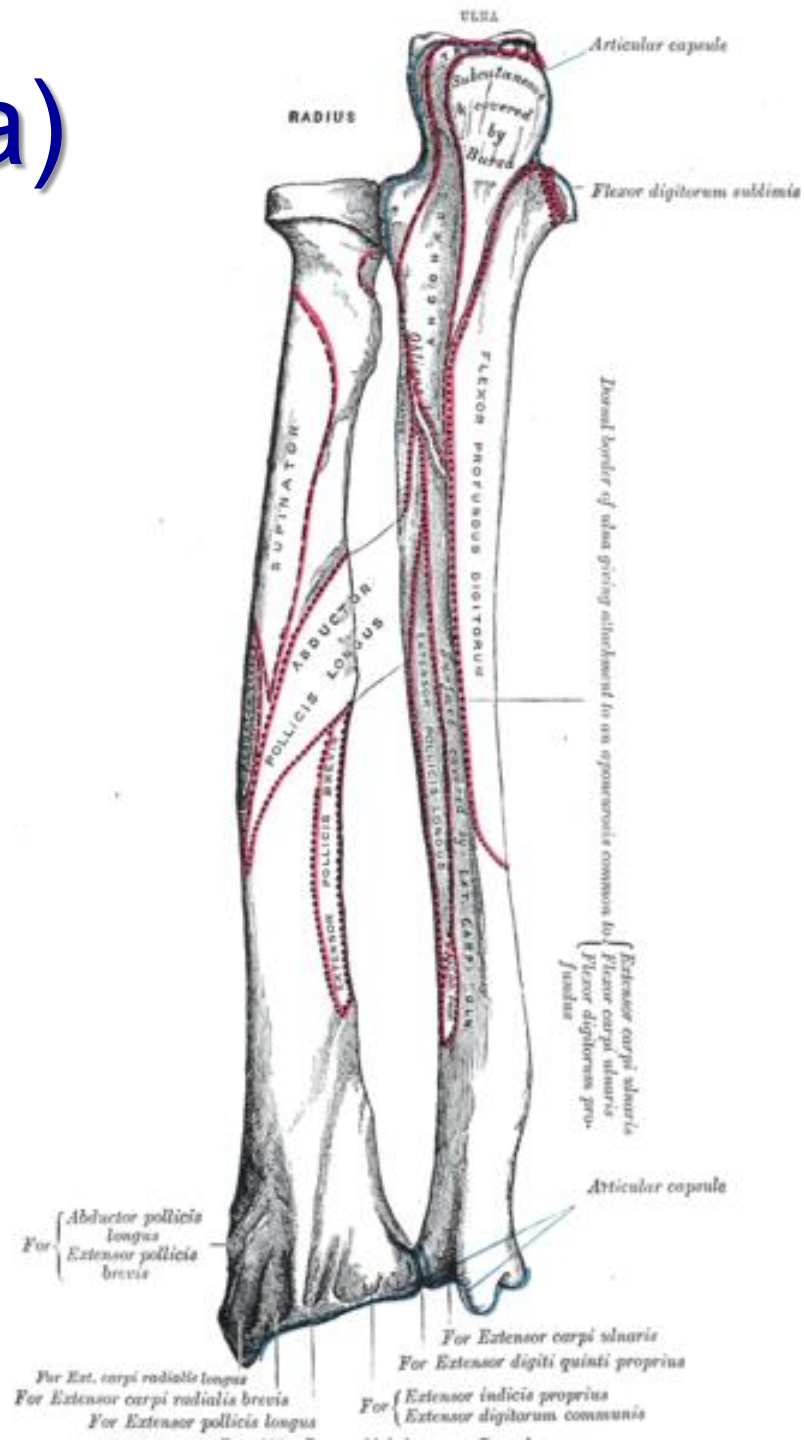
# Vřetenní kost (*Radius*)

- Caput radii
  - Fovea articularis
  - Circumferentia articularis
- Collum radii
- Corpus radii
  - Margo interosseus
  - Tuberositas radii
  - Tuberositas pronatoria
  - Tuberculum dorsale
  - Sulci tendinum musculorum extensorum
  - Crista suprastyloidea
- Processus styloideus

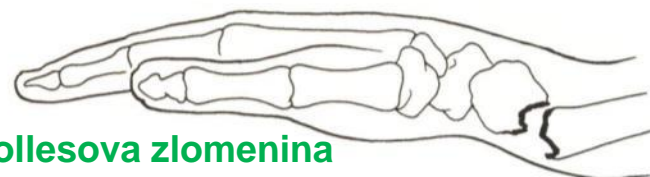
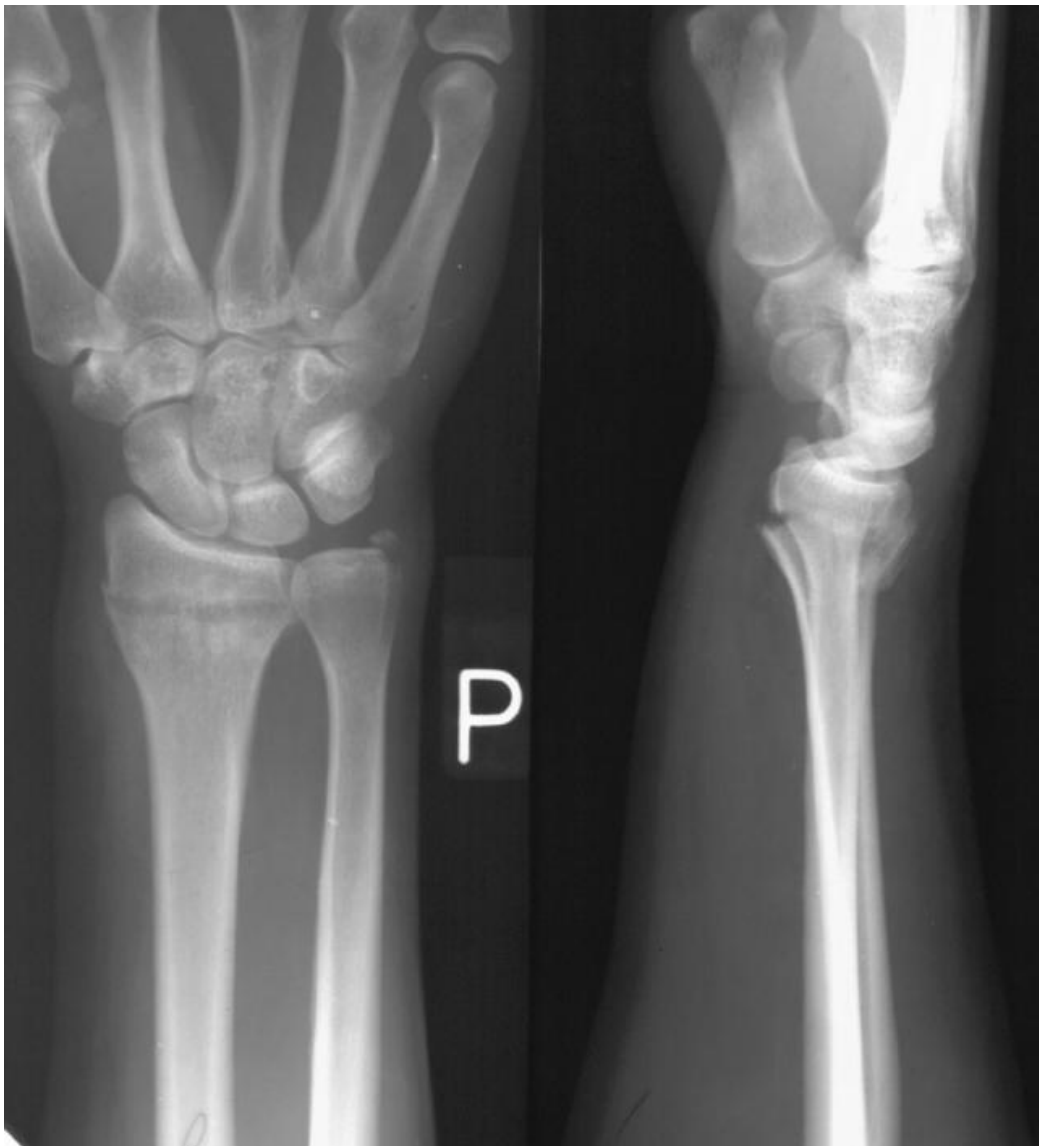

# Loketní kost (Ulna)

- Olecranon
- Processus coronoideus
- Tuberositas ulnae
- Incisura radialis
- Incisura trochlearis
- Corpus ulnae
  - Crista musculi supinatoris
  - Margo interosseus
- Caput ulnae
  - Circumferentia articularis
  - Processus styloideus ulnae

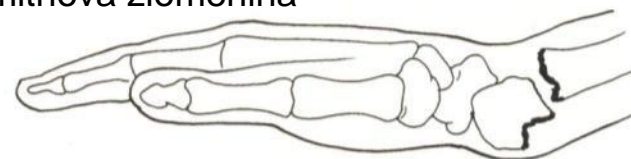


# Collesova zlomenina



Collesova zlomenina

Smithova zlomenina

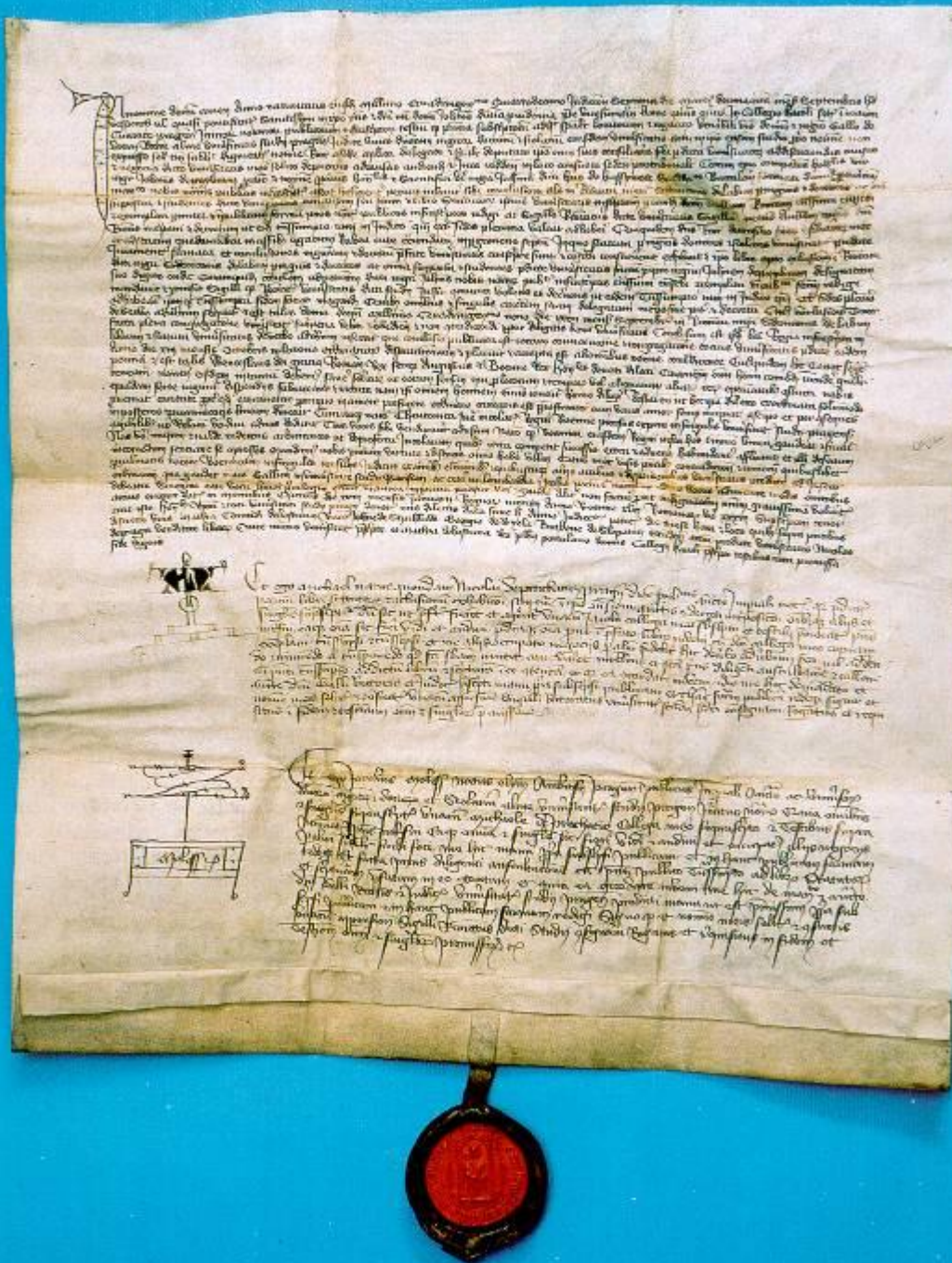


PA projekce: příčné lomné  
projasnění na rozhraní distální  
epifyzy a metafýzy radia, abruptce  
processus styloideus ulnae.

L projekce: dorzální sklon fragmentu  
distální epifyzy radia.

Závěr: Typický rtg obraz Collesovy  
zlomeniny radia = extraartikulární  
zlomenina s dorzálním sklonem  
distální epifyzy, odtržení processus  
styloideus ulnae tahem ulnárního  
kolaterálního vazy.

# Dekret kutnohorský 1409




# Jan Jessenius

(1566–1621)

Anatomia Pragae (1601)

De Ossibus (1601)



IOHANNIS  
JESSENI  
A IESSEN.  
De Ossibus  
Tractatus.




VVITEBERGÆ,  
Excudebat Laurentius Seuberlichus  
Impressu Samuele Selsjich,  
Anno 1601.

IOHANNIS  
JESSENI  
A IESSEN.  
Anatomix, Pragæ,  
Anno M.D.C. abs se Io-  
hannis administrata historia.  
Accessit eiusdem de ossibus tractatus.



VVITEBERGÆ,  
Excudebat Laurentius Seuberlichus  
Impressu Samuele Selsjich,  
Anno 1601.



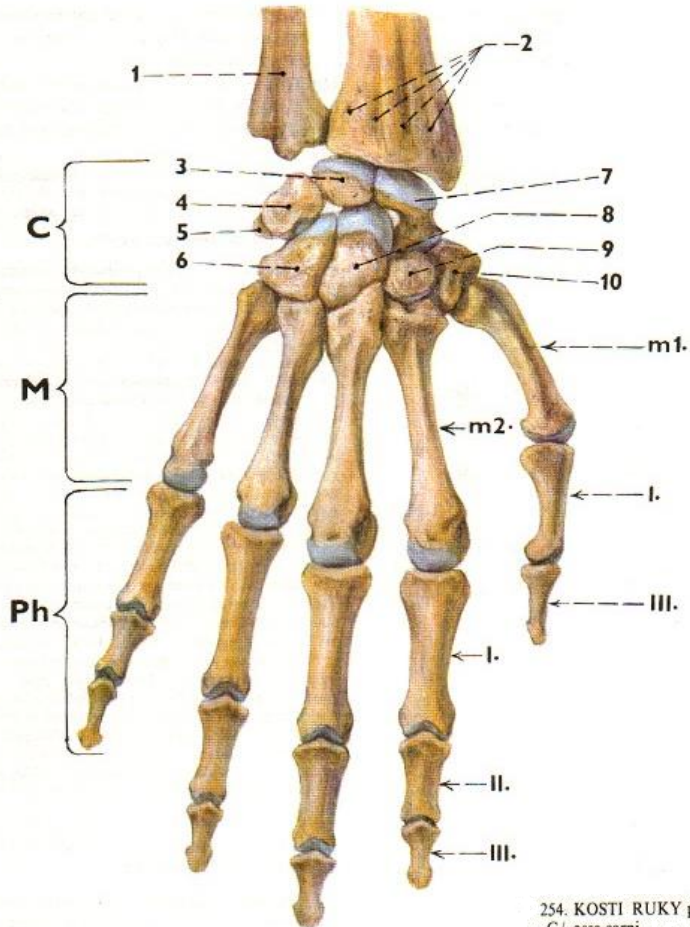
C. BELLMANN PRUC

ANATOMISCHES INSTITUT

**Budova Anatomického ústavu lékařské fakulty  
University Karlo- Ferdinandovy byla postavena v letech 1874–1877**



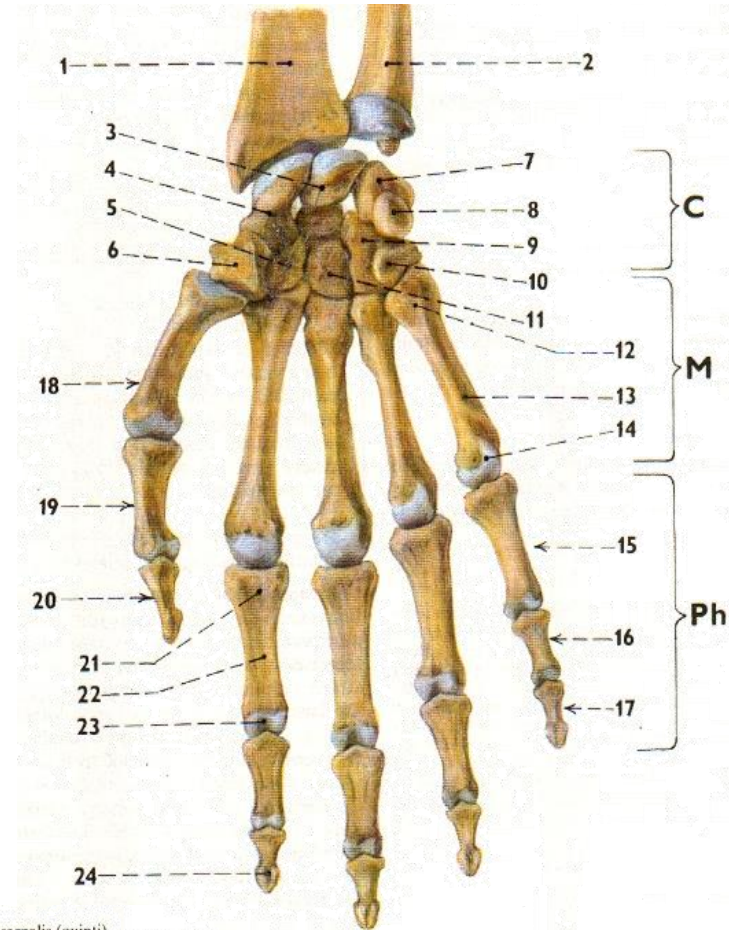
# Kosti ruky (*Ossa manus*)



**Zápěstní kosti  
(*Ossa carpi*)**

**Záprstní kosti  
(*Ossa metacarpi*)**

**(Články prstů  
ruky)  
*ossa digitorum  
manus***



254. KOSTI RUKY pravé strany, pohled na dlaňovou stranu

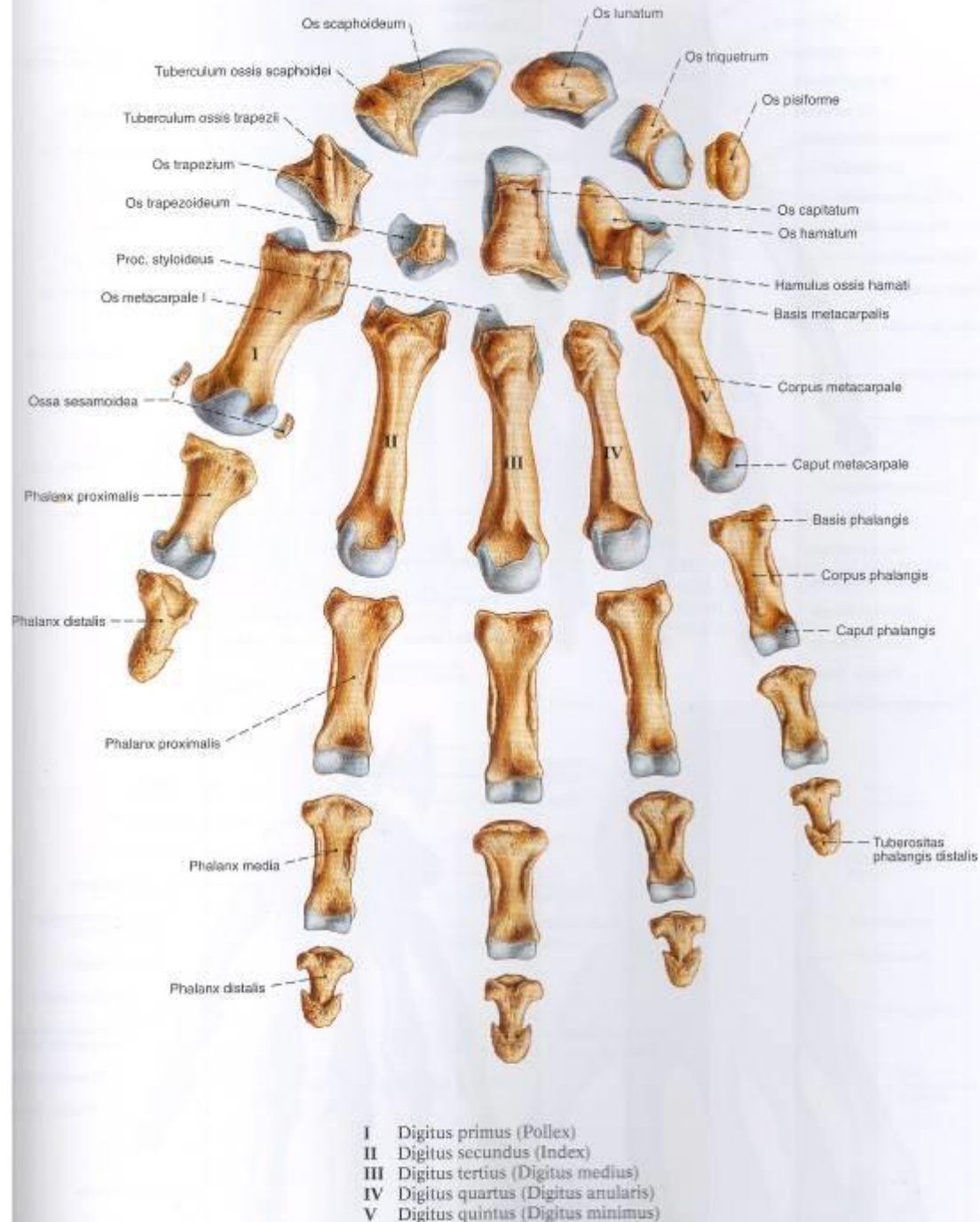
C/ ossa carpi  
M/ ossa metacarpi  
Ph/ phalanges  
1/ radius  
2/ ulna  
3/ os lunatum  
4/ os scaphoideum  
5/ os trapezoideum  
6/ os trapezium  
7/ os triquetrum  
8/ os pisiforme  
9/ os hamatum  
10/ hamulus ossis hamati  
11/ os capitatum

12/ basis ossis metacarpalis (quinti)  
13/ corpus ossis metacarpalis (quinti)  
14/ caput ossis metacarpalis (quinti)  
15/ phalanx proximalis (digiti quinti)  
16/ phalanx media (digiti quinti)  
17/ phalanx distalis (digiti quinti)  
18/ os metacarpale pollicis (I)  
19/ phalanx proximalis pollicis  
20/ phalanx distalis pollicis  
21/ basis phalangis (proximalis digiti secundi)  
22/ corpus phalangis (proximalis digiti secundi)  
23/ caput phalangis (proximalis digiti secundi)  
24/ tuberositas phalangis distalis (digiti secundi)

# Kosti ruky

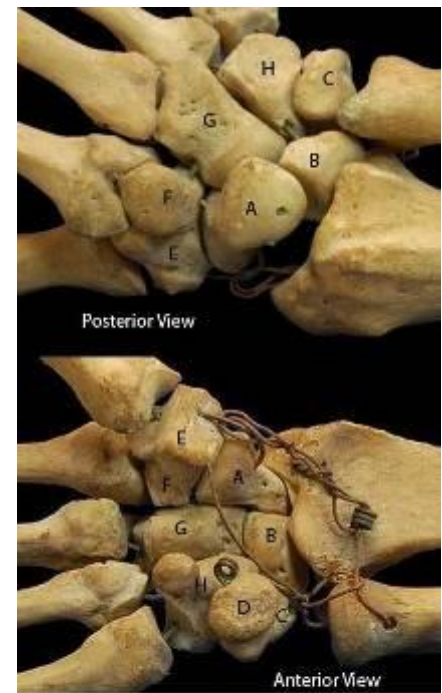
## *Ossa manus*

- zápěstní kosti (*ossa carpi*) – 8
- záprstní kosti (*ossa metacarpi*) – 5
- články prstů (*ossa digitorum; phalanges*) – 14
  - základní (*proximalis*)
  - střední (*media*)
  - koncový (*distalis*)
- sezamské kosti (*ossa sesamoidea*)



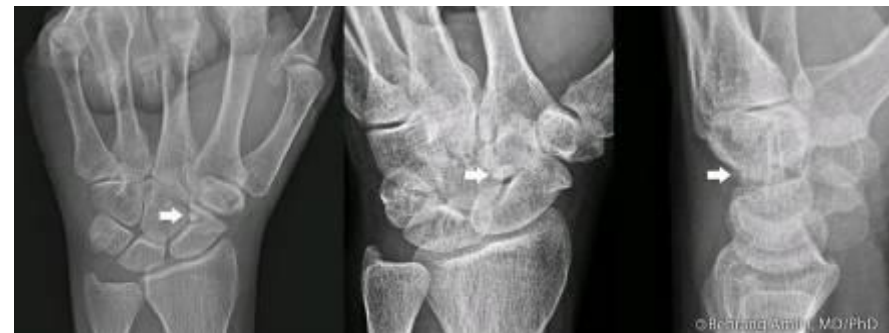# Zápěstní kosti (*Ossa carpi*)

- **os scaphoideum** (člunková kost)
  - tuberculum ossis scaphoidei
- **os lunatum** (poloměsíčitá kost)
- **os triquetrum** (trojhranná kost)
- **os pisiforme** (hrášková kost)
- **os trapezium** (sedlová / větší mnohohranná kost)
  - tuberculum ossis trapezii
  - sulcus tendinis musculi flexoris carpi radialis
- **os trapezoideum** (botičková / menší mnohohranná kost)
- **os capitatum** (hlavatá kost)
  - caput ossis capitati
- **os hamatum** (háková kost)
  - hamulus ossis hamati
- (*os centrale*) - *variabilní*



A = Scaphoid  
B = Lunate  
C = Triquetrum  
D = Pisiform  
E = Trapezium  
F = Trapezoid  
G = Capitate  
H = Hamate

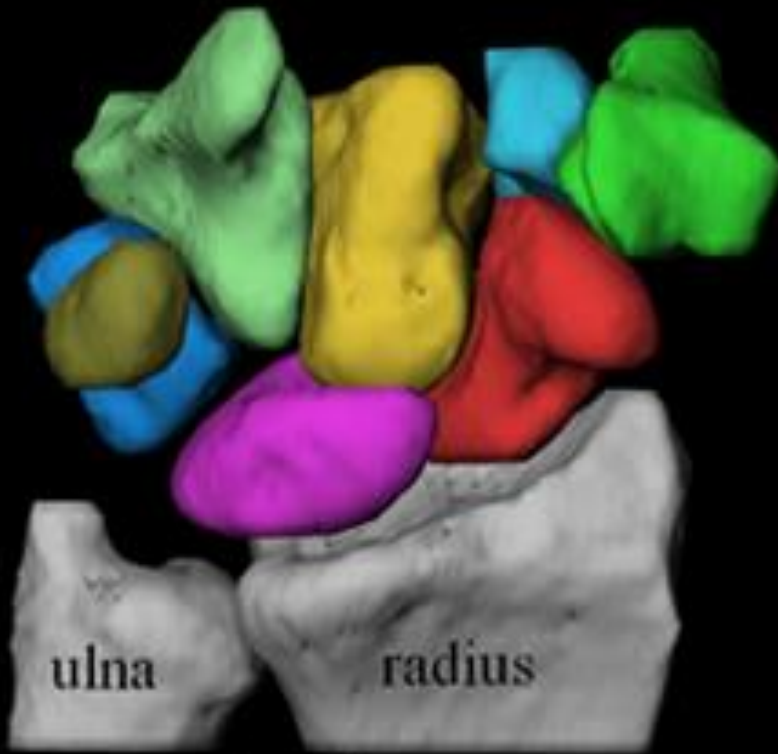
[http://www.mananatomy.com/wp-content/uploads/2010/12/carpal\\_bones.jpg](http://www.mananatomy.com/wp-content/uploads/2010/12/carpal_bones.jpg)



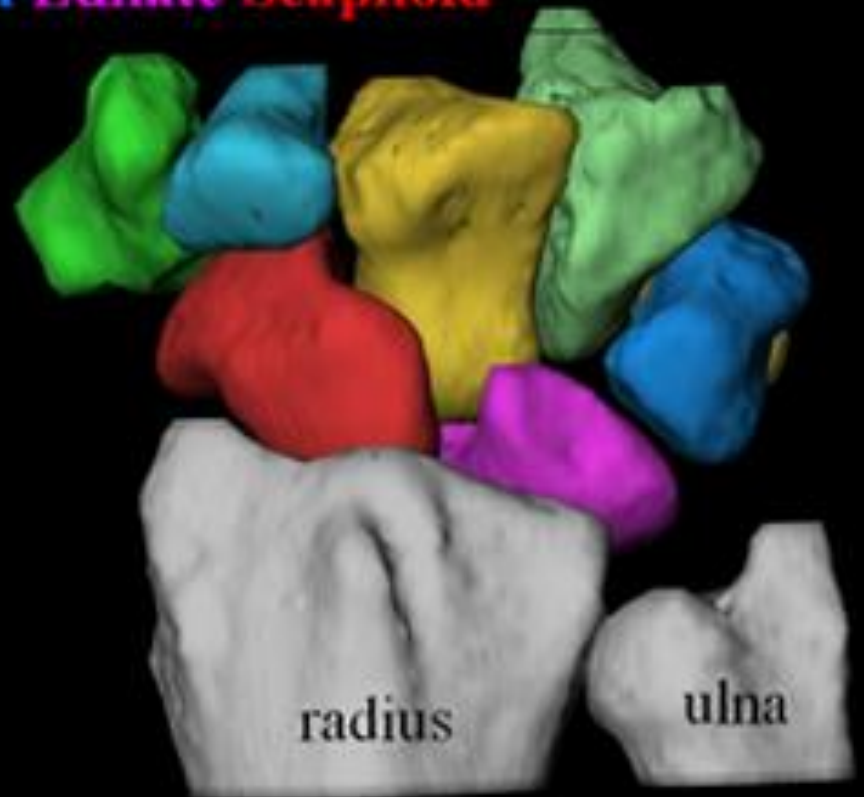
<http://4.bp.blogspot.com/--bBgOqYiWe4/Tr8NX7m32oI/AAAAAAAAAJs/-cdzcknMFeY/s1600/OsCarpiCentrale.jpg>

# Zápěstní kosti (*Ossa carpi*)

Hamate Capitate Trapezoid Trapezium  
Pisiform Triquetrum Lunate Scaphoid



volar view



dorsal view

# Mnemotechnická pomůcka pro zápěstní kosti

„**Na** Lůžku **Tři Píči** spí,  
**Mé Matky** Hlavu **Hanobí.**“

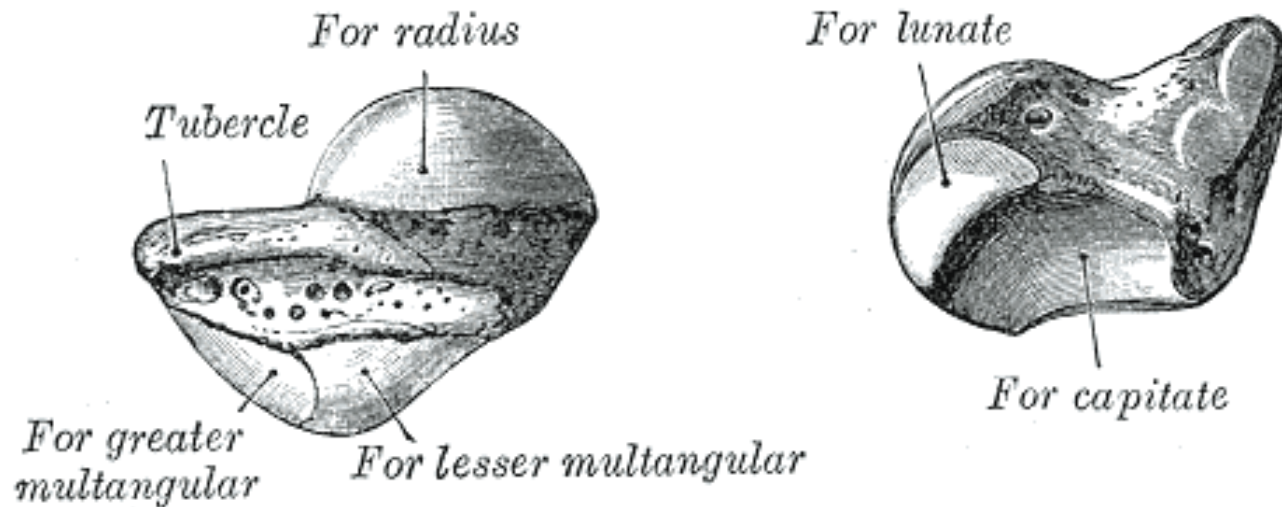
- *citát z českého překladu knihy Doktoři*

**Scared Lovers Try Positions**  
**That they Cannot Handle**

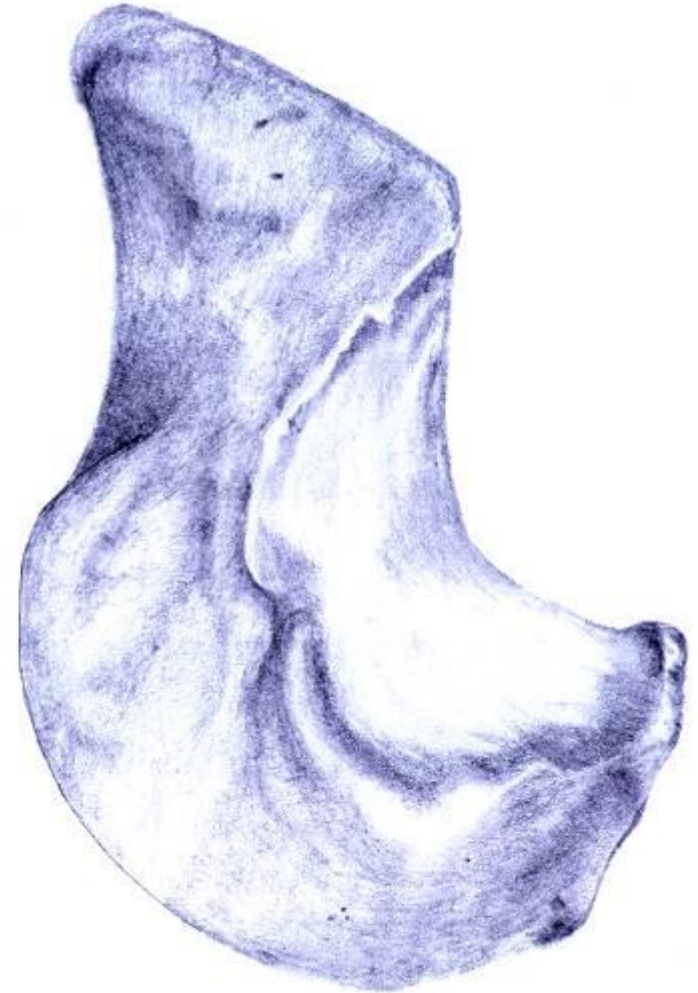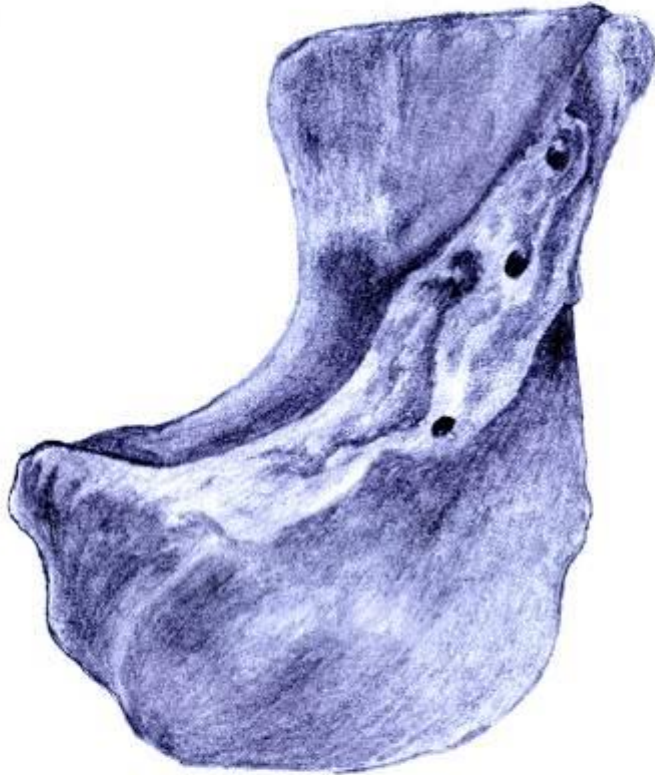
- *citát z amerického seriálu Pohotovost*

# Os scaphoideum l. sin.

- starší označení: *os naviculare*

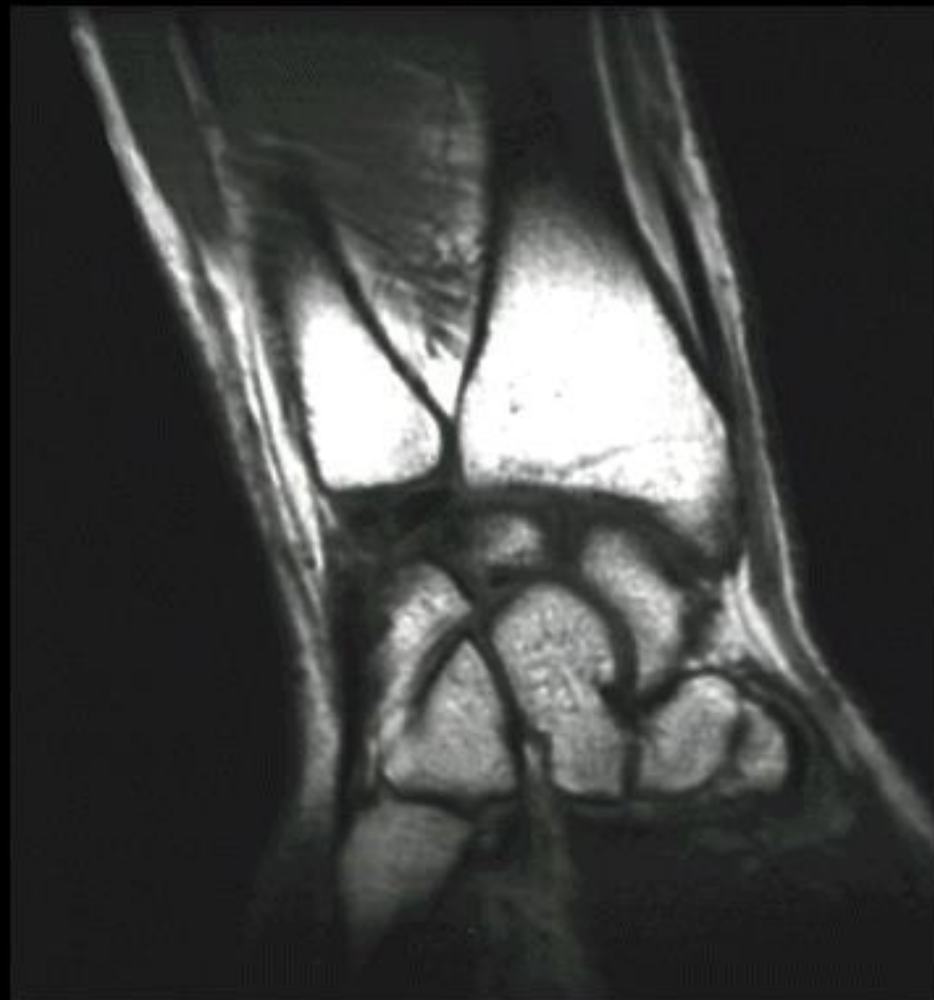
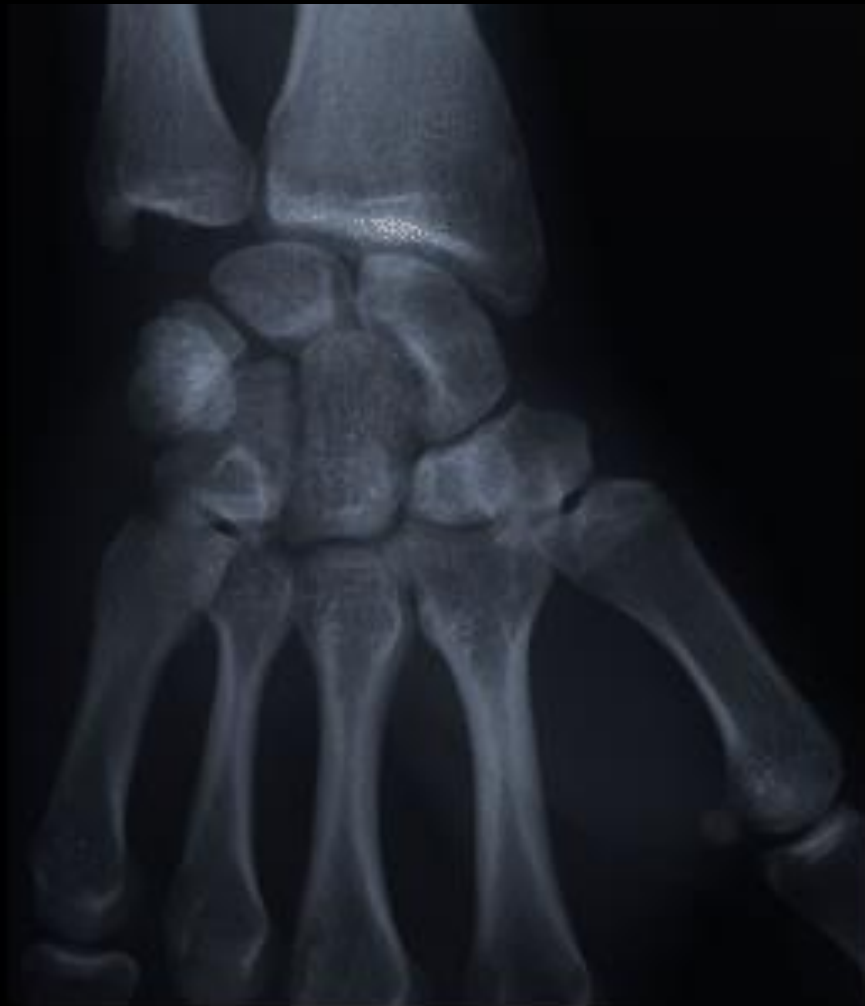

# OS SCAPHOIDEUM l. sin.



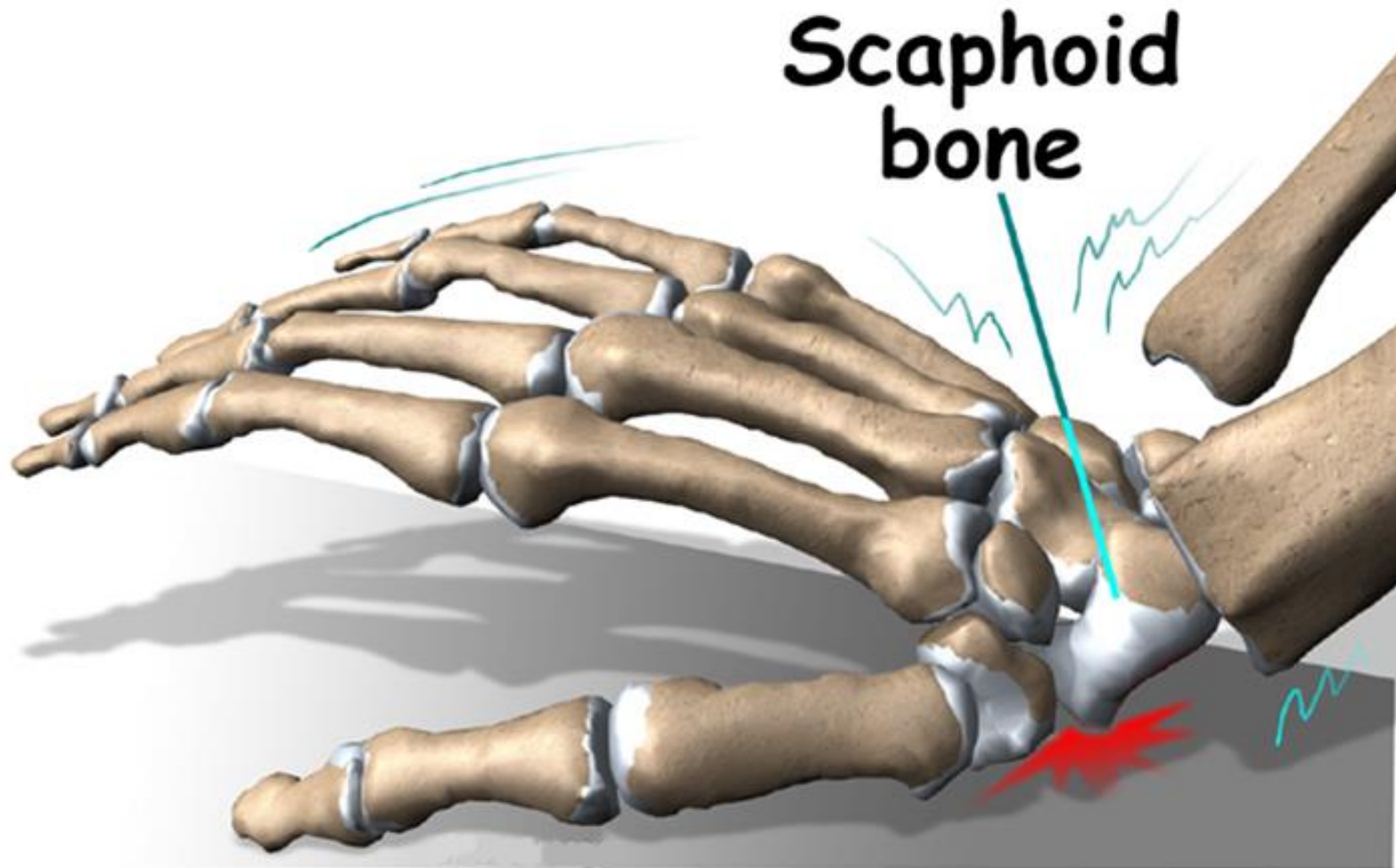
# RTG zápěstí x MRI zápěstí

zadopřední snímek      frontální (koronární) řez

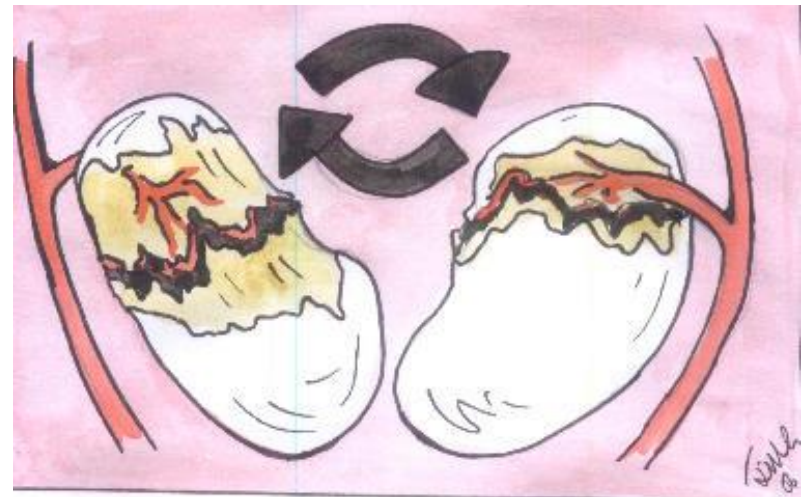
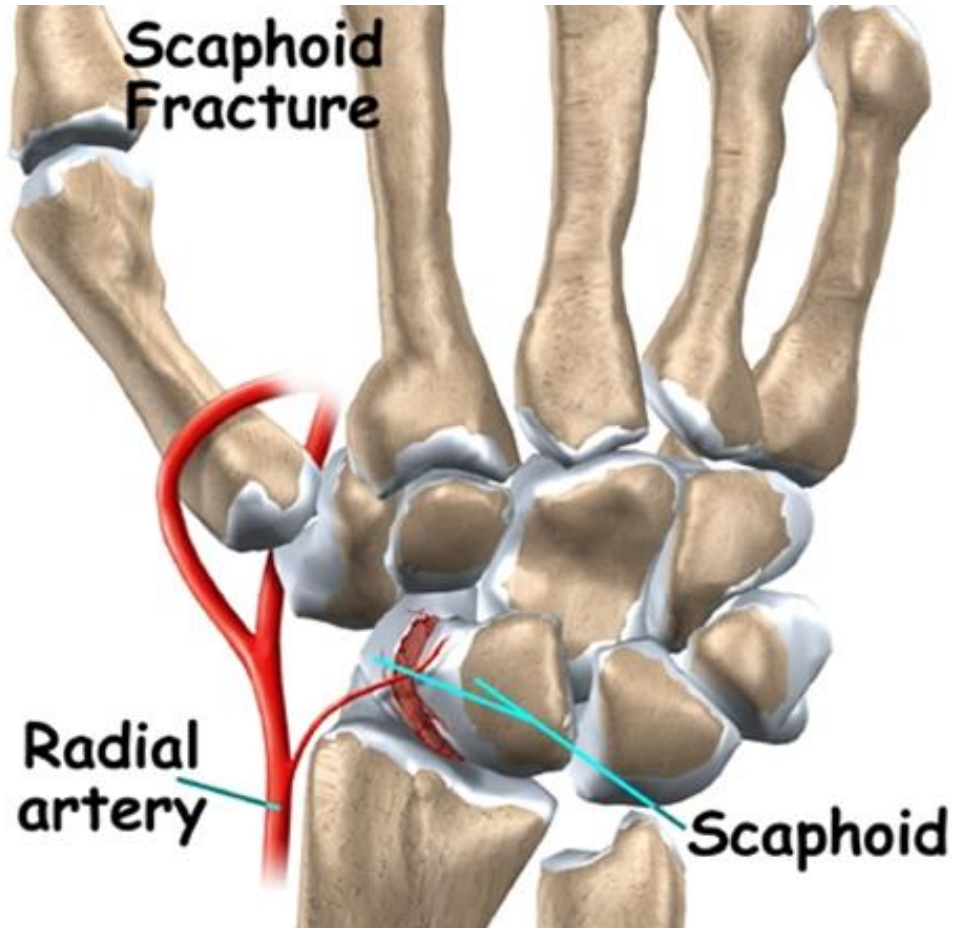



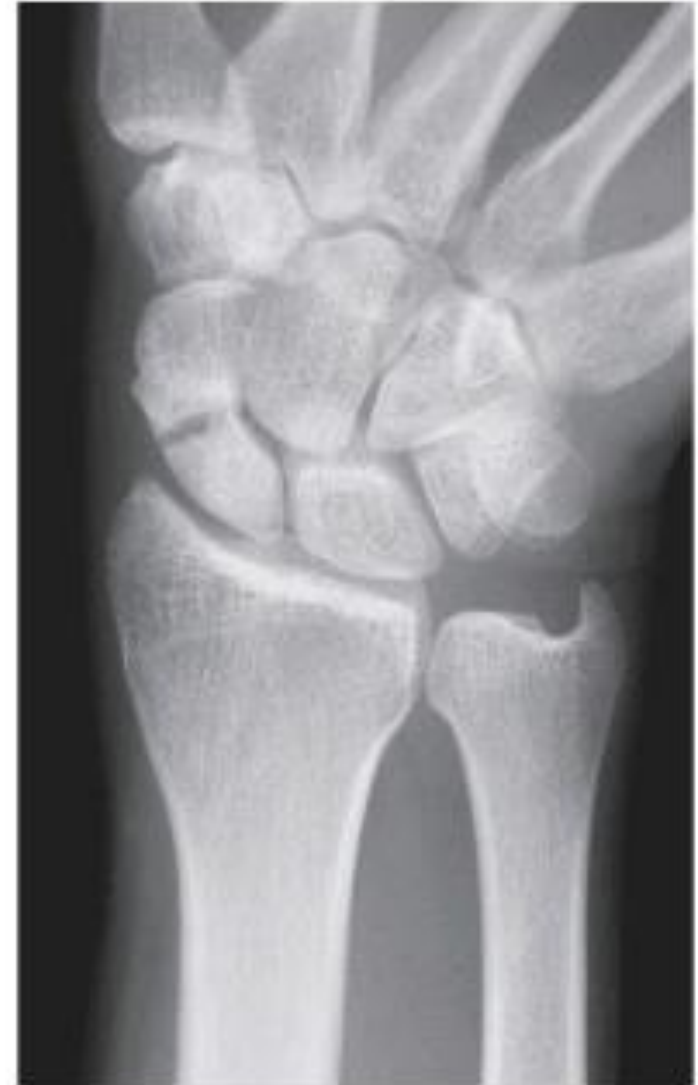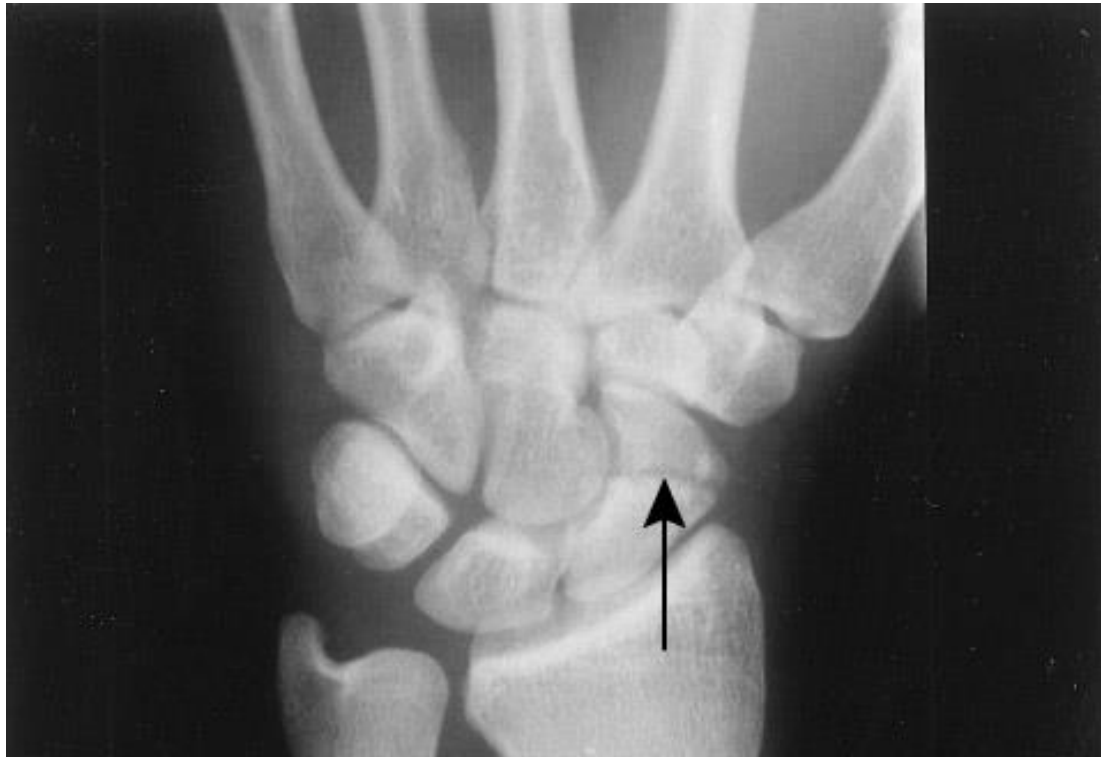# Zlomenina os scaphoideum I *způsob vzniku*



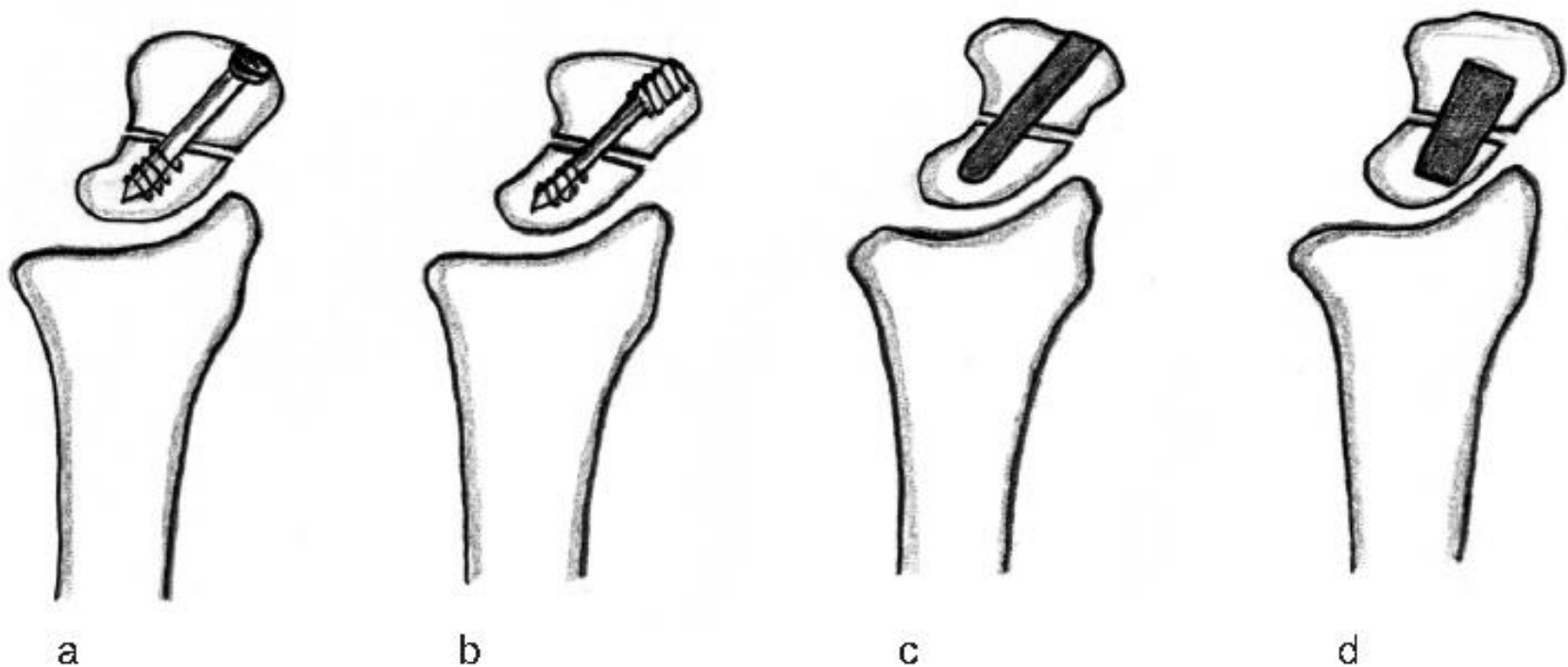
# Zlomenina os scaphoideum II



# Zlomenina os scaphoideum III



# Stabilizační operace os scaphoideum



stabilizace: pomocí šroubků, hřebíčků, štěpem

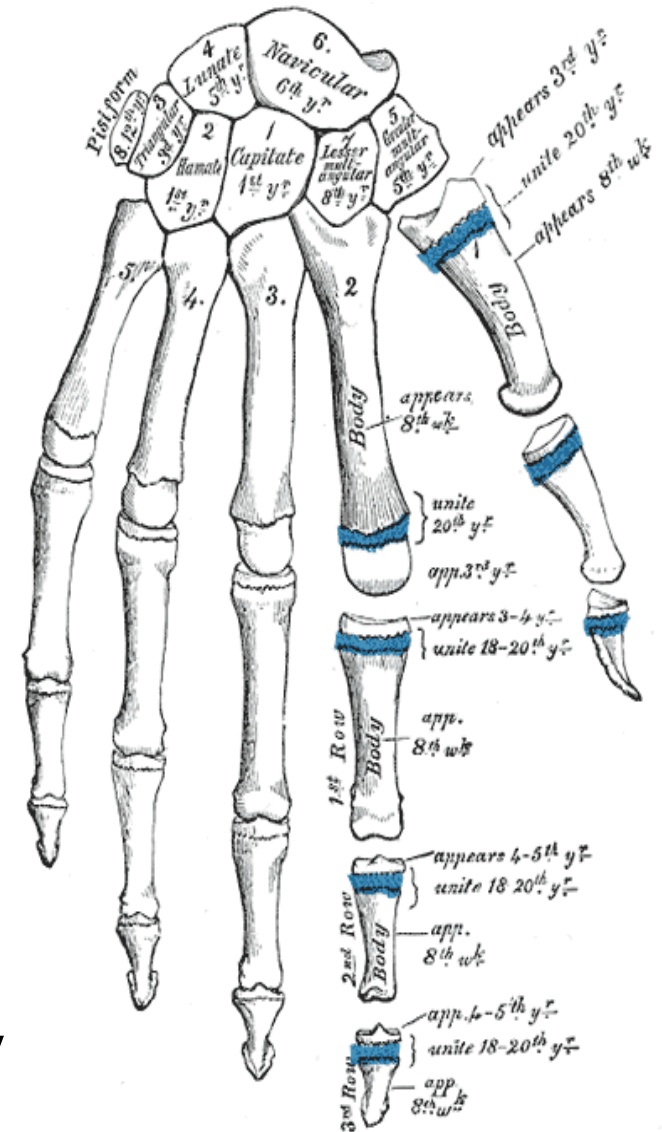
# Aseptické nekrózy zápěstních kostí\*

## cévní zásobení

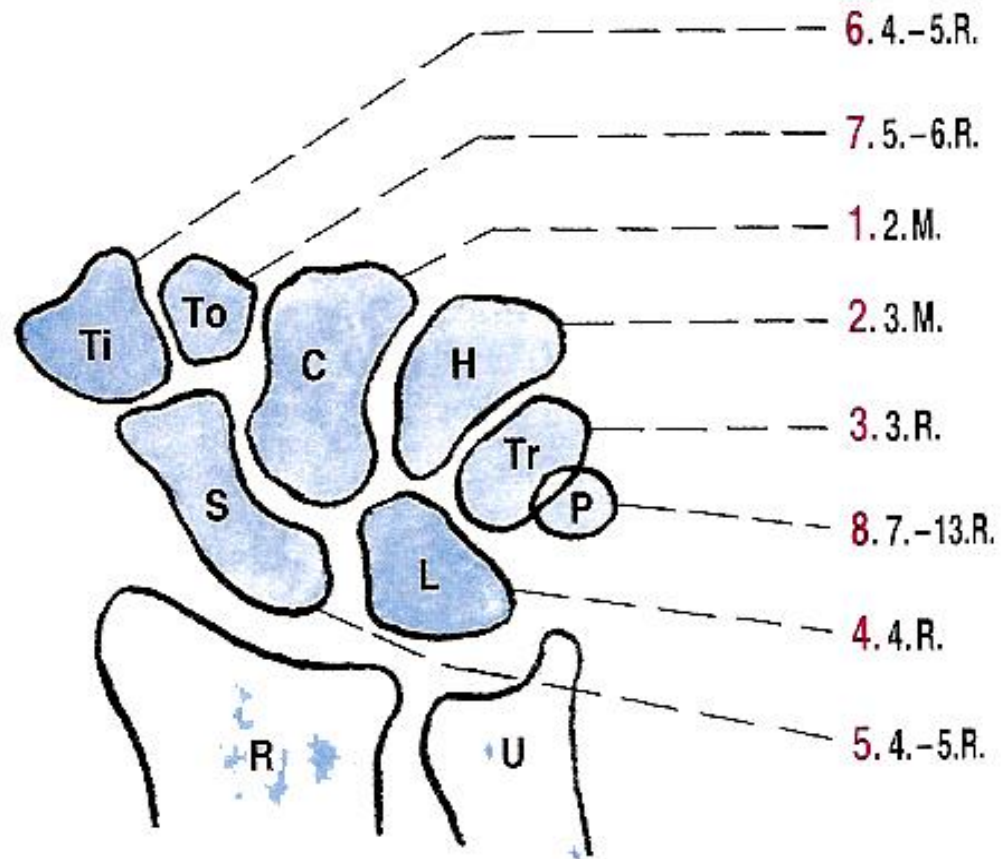
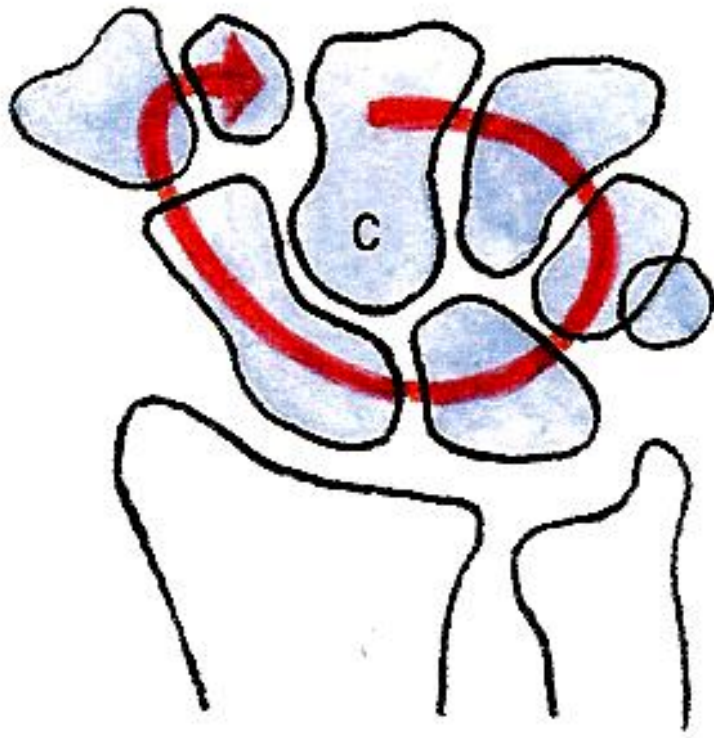
- **aa. nutritiae** vstupují pouze na jedné straně nebo vyživují větší část kůstky → *nejčastěji podléhají aseptické nekróze*
  - os scaphoideum, os capitatum, 20 % os lunatum
- dvě zdrojnice aa. nutritiae, ale chybí nitrokostní anastomózy → vysoké riziko aseptické nekrózy
  - os hamatum, os trapezoideum
- vstup více navzájem anastomózujících cév
  - os trapezium, os triquetrum, os pisiforme, 80 % os lunatum

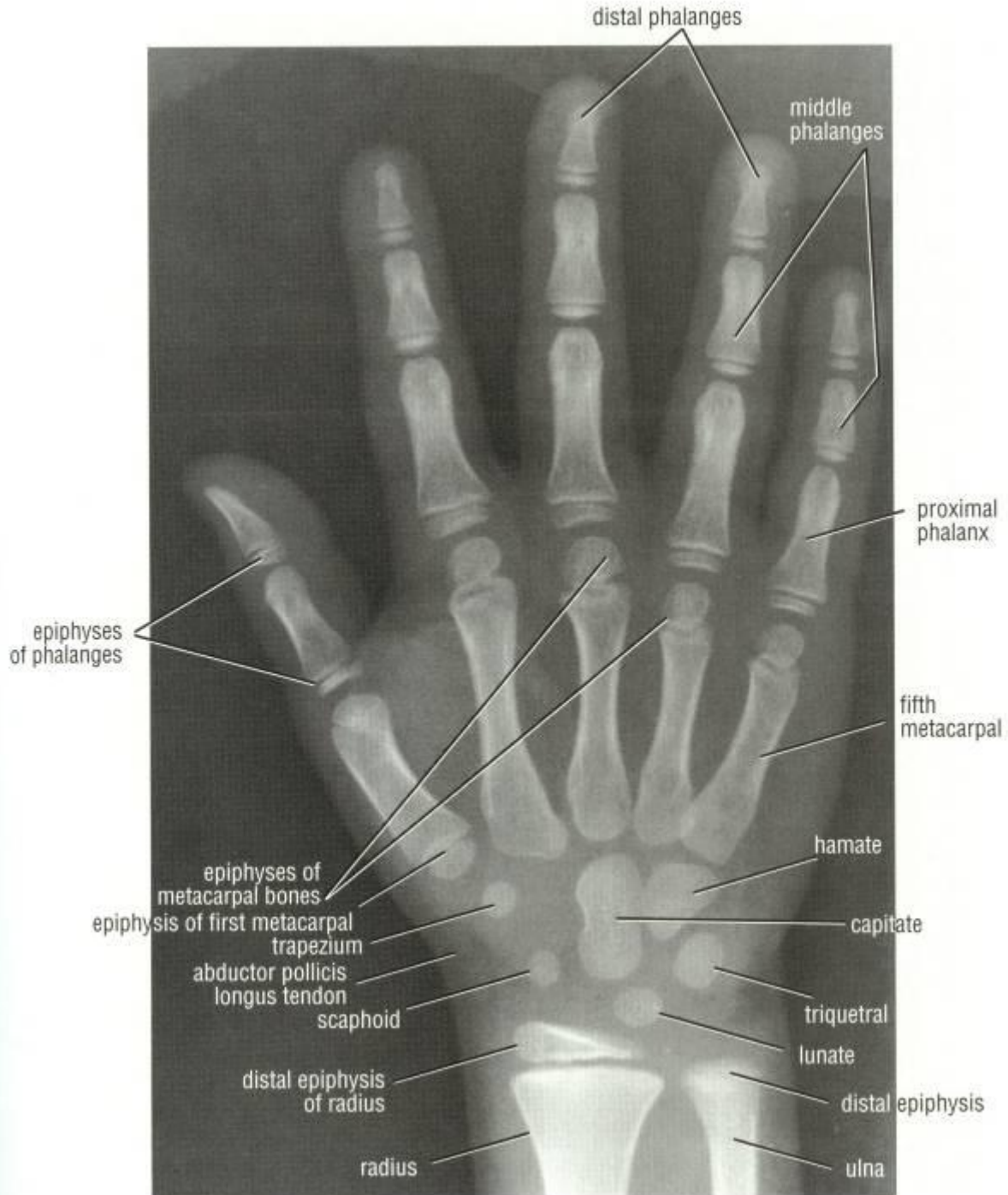
# Ossa metacarpi + Phalanges

- basis
- corpus
- caput
  - trochlea (PP+PM)
  - tuberositas distalis (PD)
- monoepifyzární kosti
  - distálně (OM II-V)
  - proximálně (OM I + všechny články)



# Osifikace kostní věk

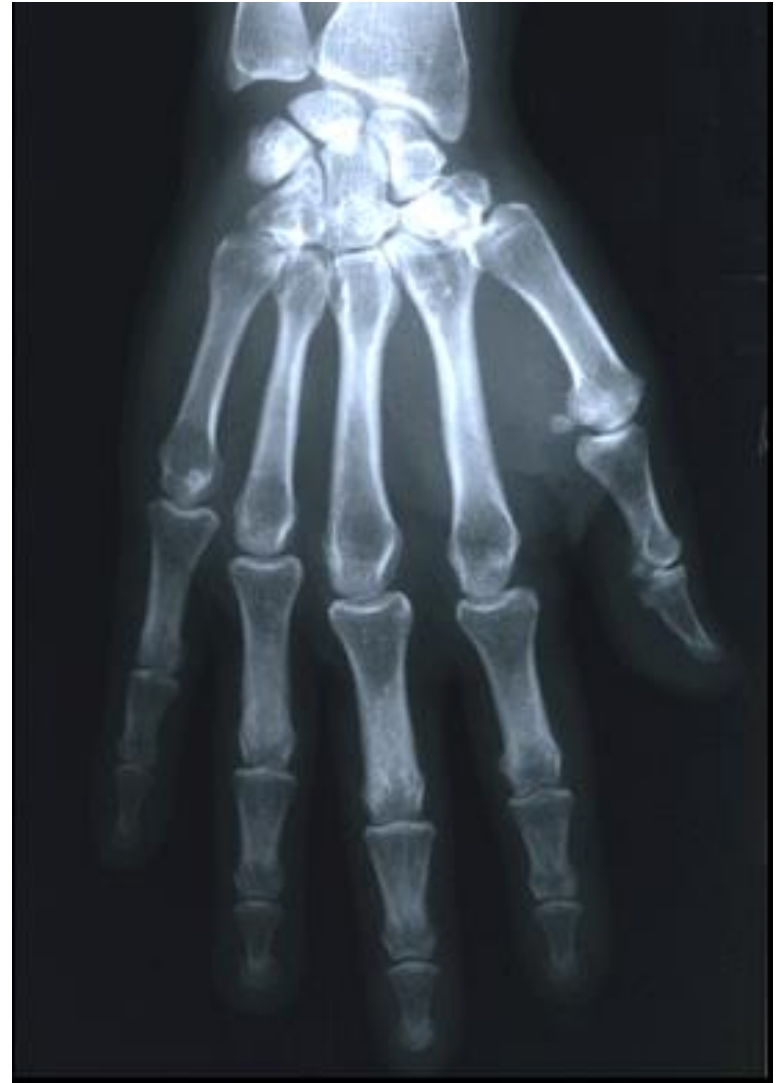






# Sezamské kůstky ruky (*Ossa sesamoidea manus*)

- pravidelně 2 u articulatio metacarpophalangea pollicis
- *os sesamoideum pollicis mediale*
- *os sesamoideum pollicis laterale*
- (další variabilní)



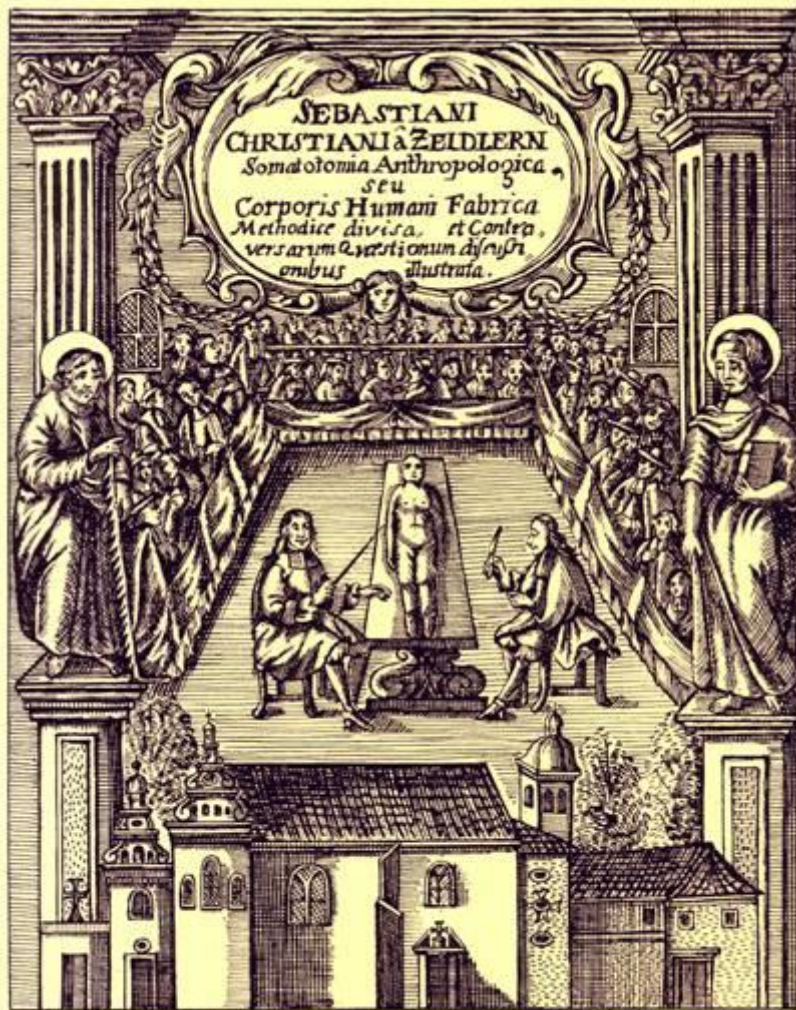


**Christian Sebastian a Zeidlern  
(1620?–1689)**



**Johann Georg Ilg  
(1771–1836)**

# Christian Sebastian a Zeidlern (1620?–1689): Somatopia anthropologica. Praha 1686



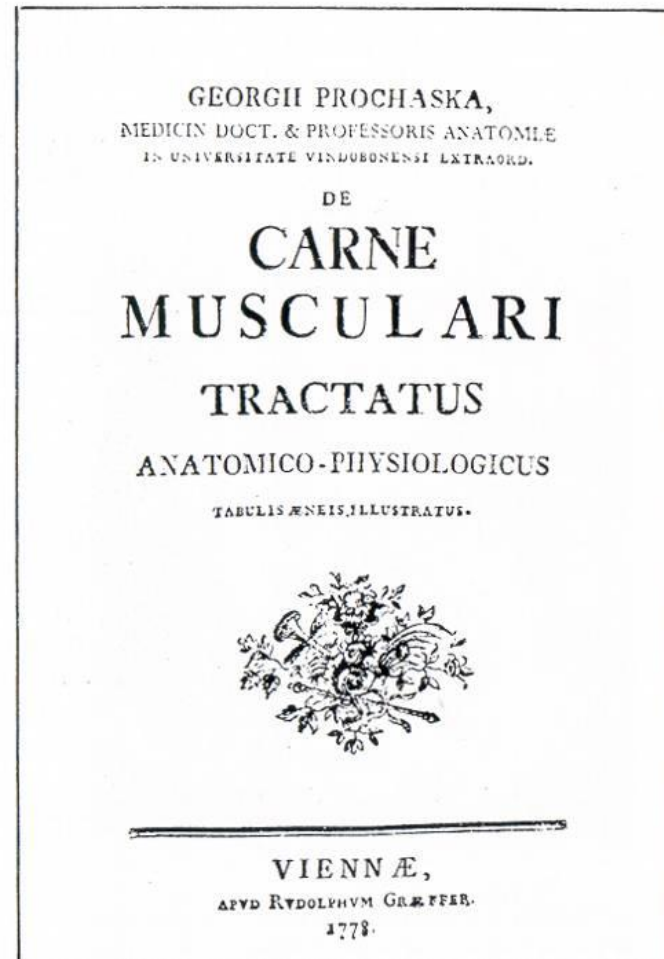
*Publice in gratiam studiose juventutis celebrata, in Canobio SS. Misericordie ad S. Simonem et Iudam, prae parante filio Bernardo Norberto a Zeidlern Chirurgice Licentiatolo et Medicinæ Candidato A. 1685 Mense Decembri.*



Ilustrace (28 tabulí po dvou až šesti kresbách) od neznámého autora a titulní list s Theatrum anatomicum a autorem a klášter u Milosrdných bratří, v němž byla pitva provedena. Pitevnu zřídil Zeidlern vlastním nákladem a daroval ji lékařské fakultě.

# Georg Prochaska (1749-1820)

anatom, fyziolog, oční lékař



# Historie latinského názvosloví

- první výrazy – **Řecko**

- **Hippocratos z Kósu**

- (asi 460–370 př.n.l.)

- *flébes* = žíly x *aer térein* = tepny
      - *bronchus* = průduška, *peritoneum* = pobřišnice


- **Aristoteles** (384–322 př.n.l.)

- *diaphragma* = bránice, *pancreas* = slinivka, *aorta* = srdečnice

- **Alexandrie**

- **Herophilus** (asi 330–250 př.n.l.)

- *torcular Herophili* = soutok splavů (*confluens sinuum*)



# Historie latinského názvosloví

- Řím

- **Aulus Cornelius Celsus** (25 př.n.l. – asi 50 n.l.)

- *sutura* = šev, *patella* = čéška, *cartilago* = chrupavka

- **Rufus z Efezu** (1. stol. n.l.)

- **první kniha o názvosloví „O pojmenování částí těla“**

- **Claudius Galenos z Pergama** (130–200)

- *epiphysis* = šišinka, *hypophysis* = podvěsek, *coccyx* = kostrč, *tarsus* = hlezno, *pylorus* = vrátník, *epididymis* = nadvarle

- **Arabská medicína** (7.-12.století)

- *vena saphena* (al safein) = skrytá žíla



# Andreas van Wesel


## Andreas Vesalius Bruxellensis

- 1514 - 1564
- *Padova (Itálie)*
- **zakladatel moderní anatomie**
- základy názvosloví
- zavedl pořadové (ordinální) výrazy
- 700 nových výrazů v nauce o kostech
- nahradil řecké a arabské výrazy latinskými
  
- „De humani corporis fabrica libri septem“ (Bazilej, Švýcarsko 1543)



# Marcello Malpighi


- 1628–1694
- zakladatel histologie
- histologické názvosloví  
zaostávalo za anatomickým
- setrvalý stav ☹️





# Joseph Hyrtl

- 1810 –1894
- Vídeň, Rakousko
- „Onomatologia“
- první zevrubná kniha o názvosloví doplněná o etymologii jednotlivých výrazů



# Latinská nomenklatura

- *Basiliensia Nomina Anatomica (BNA)*
  - první úplná latinská anatomická nomenklatura
  - Německá anatomická společnost
  - Bazilej, Švýcarsko – **1895**
- *Birmingham Revision (BR)*
  - anglofonní revize
  - Birmingham, Velká Británie 1928, vydáno **1933**
- *Ienaiensia Nomina Anatomica (INA)*
  - první revize
  - Jena, Německo – **1935**

# Latinská nomenklatura

International Anatomical Nomenclature  
Committee (IANC) – 1936, obnovena 1950

- *Parisiensia Nomina Anatomica (PNA)*


- Paříž, Francie – **1955**

- první celosvětově uznaná nomenklatura

- *Nomina Anatomica (NA)*

- 2.-6. vydání (*jen revize PNA*)

- 1960, 1965, 1975, 1983 a 1989



# Histologická nomenklatura

Německá anatomická společnost

- 1923 ustavena komise
- 1960, 1970 obnovena

10. mezinárodní anatomický kongres v  
Tokiu, Japonsko – **1975**


- Nomina Histologica et Nomina Embryologica

# Federative Committee on Anatomical Terminology (FCAT)

- založena 1989 v Riu de Janeiro, Brazílie
- 2005: Federative International Committee on Anatomical Terminology (FICAT)
- nové verze všech názvosloví
- společné nové jméno: **Terminologia**
- **knihy / online**


# Terminologia Anatomica (TA)

- TA 1998 – latinsky a anglicky
- revize TA2 2022
  - chyby a změny, které Česká anatomická společnost považuje za špatný krok
- stále se držíme **TA 1998**
- <https://fipat.library.dal.ca/ta2/>




# Terminologia Histologica (TH)

- **TH 2007**
- latinsky a anglicky



# Terminologia Embryologica (TE)

- TE 2009 (tisk 2013)
- **TE2 2017**
- <https://fipat.library.dal.ca/te2/>





# Terminologia Neuroanatomica (TNA)

- TNA schválena 2017
- pouze online
- rozpory s TA2 – **držíme se TNA**
- <https://fipat.library.dal.ca/tna/>



The screenshot shows the website for the International Federation of Associations of Anatomists (IFAA). The main heading is "INTERNATIONAL FEDERATION OF ASSOCIATIONS OF ANATOMISTS" in orange. Below it is a navigation menu with links: FIPAT Home, About, Terminologies, FIPAT members, TE2, TNA, and TA2. The main content area is titled "TERMINOLOGIA NEUROANATOMICA" and "International Neuroanatomical Terminology". It identifies FIPAT as "The Federative International Programme for Anatomical Terminology" and "A programme of the International Federation of Associations of Anatomists (IFAA)". A "Bibliographic Reference Citation" is provided: "FIPAT. Terminologia Neuroanatomica. FIPAT.library.dal.ca. Federative International Programme for Anatomical Terminology, February 2017". A note at the bottom states: "Published pending approval by the General Assembly at the next Congress of IFAA (2019)". The footer includes "Creative Commons License".

INTERNATIONAL FEDERATION OF ASSOCIATIONS OF ANATOMISTS

▶ FIPAT Home ▶ About ▶ Terminologies ▶ FIPAT members ▶ TE2 ▶ TNA ▶ TA2

TERMINOLOGIA NEUROANATOMICA  
International Neuroanatomical Terminology  
FIPAT  
The Federative International Programme for Anatomical Terminology  
A programme of the International Federation of Associations of Anatomists (IFAA)

**Bibliographic Reference Citation**  
FIPAT. Terminologia Neuroanatomica. FIPAT.library.dal.ca. Federative International Programme for Anatomical Terminology, February 2017

Published pending approval by the General Assembly at the next Congress of IFAA (2019).

*Creative Commons License*

# Latina x Řečtina

- stejná část těla
  - *lien* x *splen* = slezina
- různé tvarově podobné části
  - *cunes* x *sphen* = klín
    - os cuneiforme* x *os sphenoidale*  
= klínovitá x klínová kost
- různé části
  - *tonsilla* x *amygdala* = mandle v krku x mandlovité jádro v mozku

# Eponyma

- vyloučena v roce in 1955 (PNA)
- užívána v klinice
- 5 výjimek in TA, TH, TE
  - Camillo Golgi – „*Complexus golgiensis; Apparatus golgiensis*“
  - Jan Evangelista Purkyně – „*Stratum purkinjense*“ (in cerebellum)
  - Joseph Paneth – „*Cellula panethensis*“ (in small intestine)
  - Egyptian god of sun **Ammon-Ra** - *Cornu ammonis* (= hippocampus)
  - Carnegie Institution of Science in Washington – „*Gradus carnegiensis*“ (23 stages of embryonic development)

