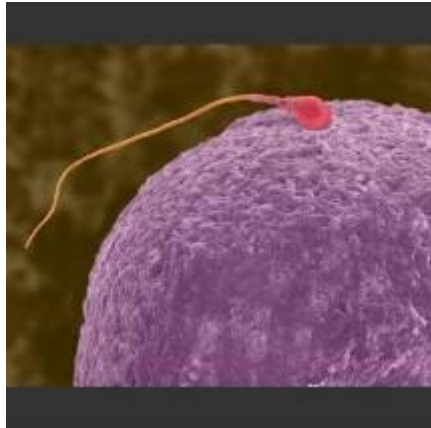

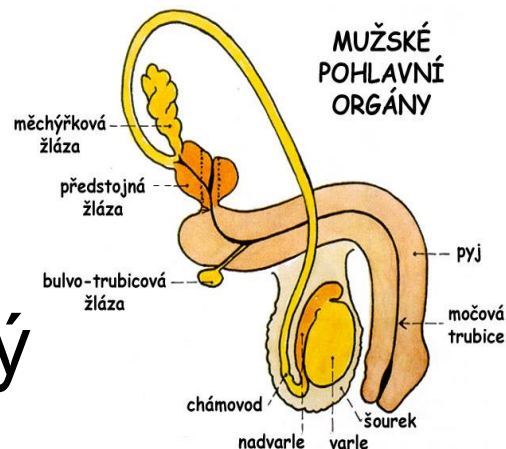
Mužské pohlavní ústrojí

Systema genitale masculinum



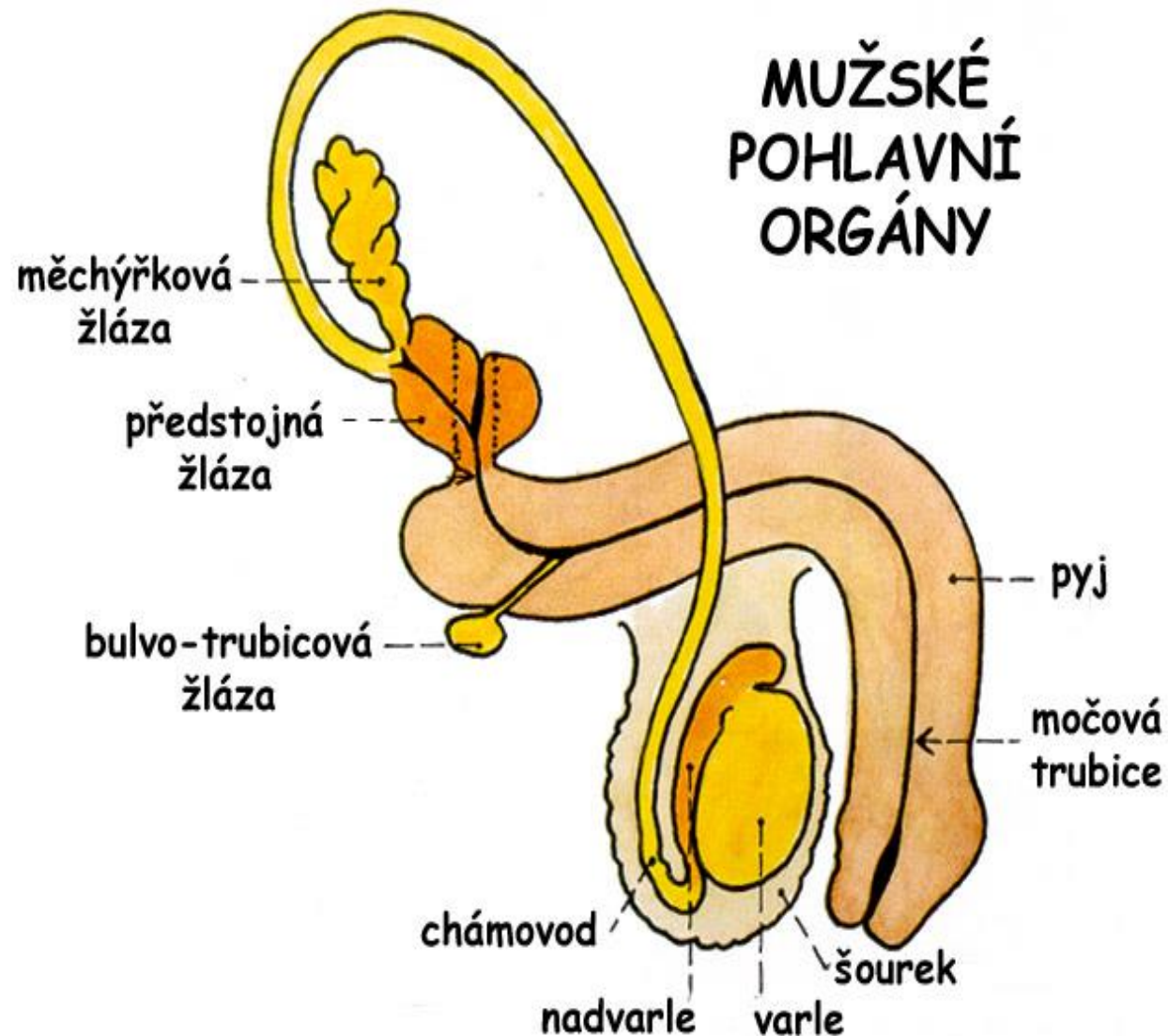
Organa genitalia masculina interna

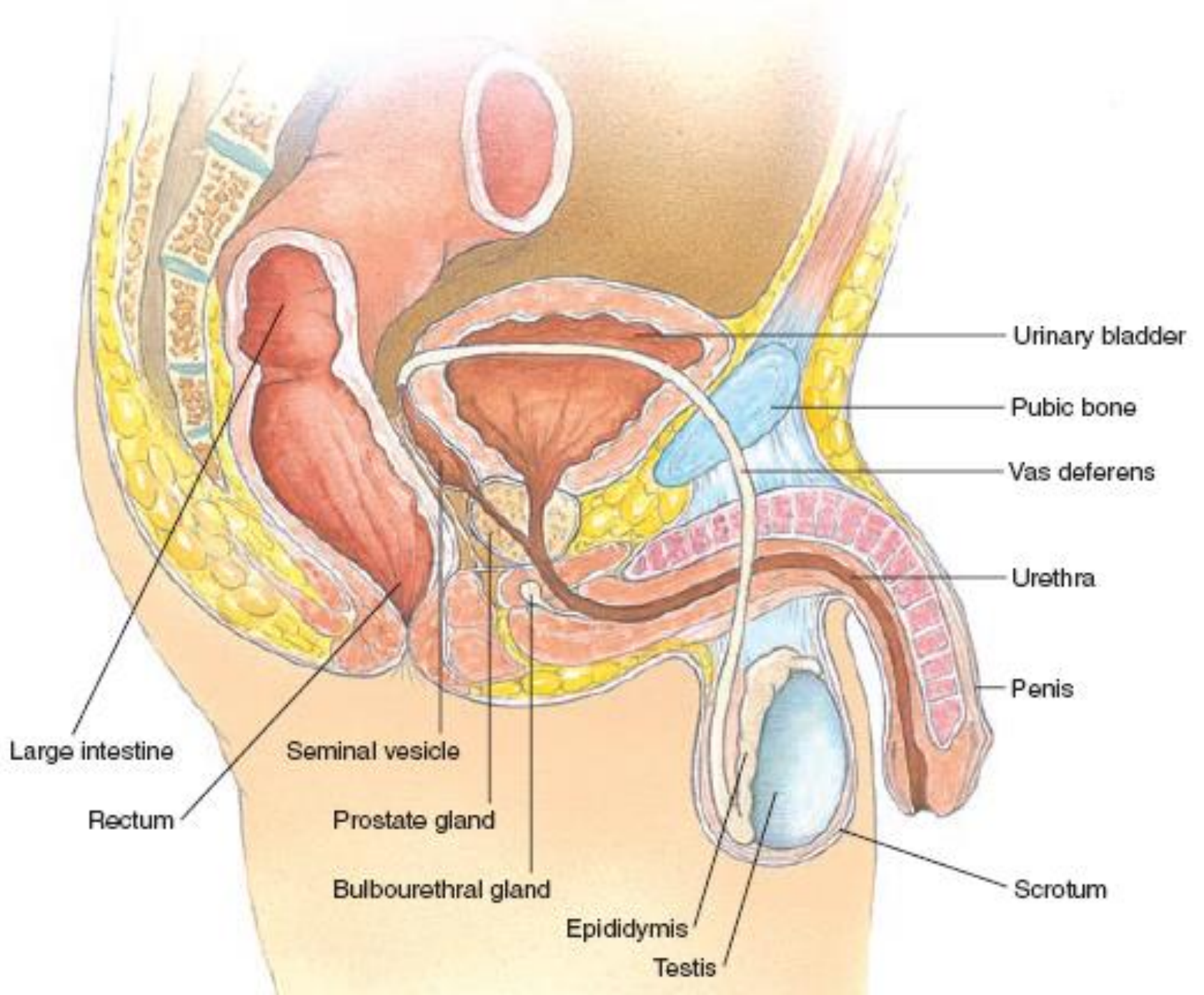
- testis (*orchis*) = varle
- epididymis = nadvarle
- funiculus spermaticus = semenný provazec
 - včetně ductus deferens (= chámovodu)
- glandula vesiculosa / seminalis (*vesiculae seminales*) = semenné váčky
- prostata = předstojná žláza
- glandula bulbourethralis = bulvotrubicová žláza



Organa genitalia masculina externa

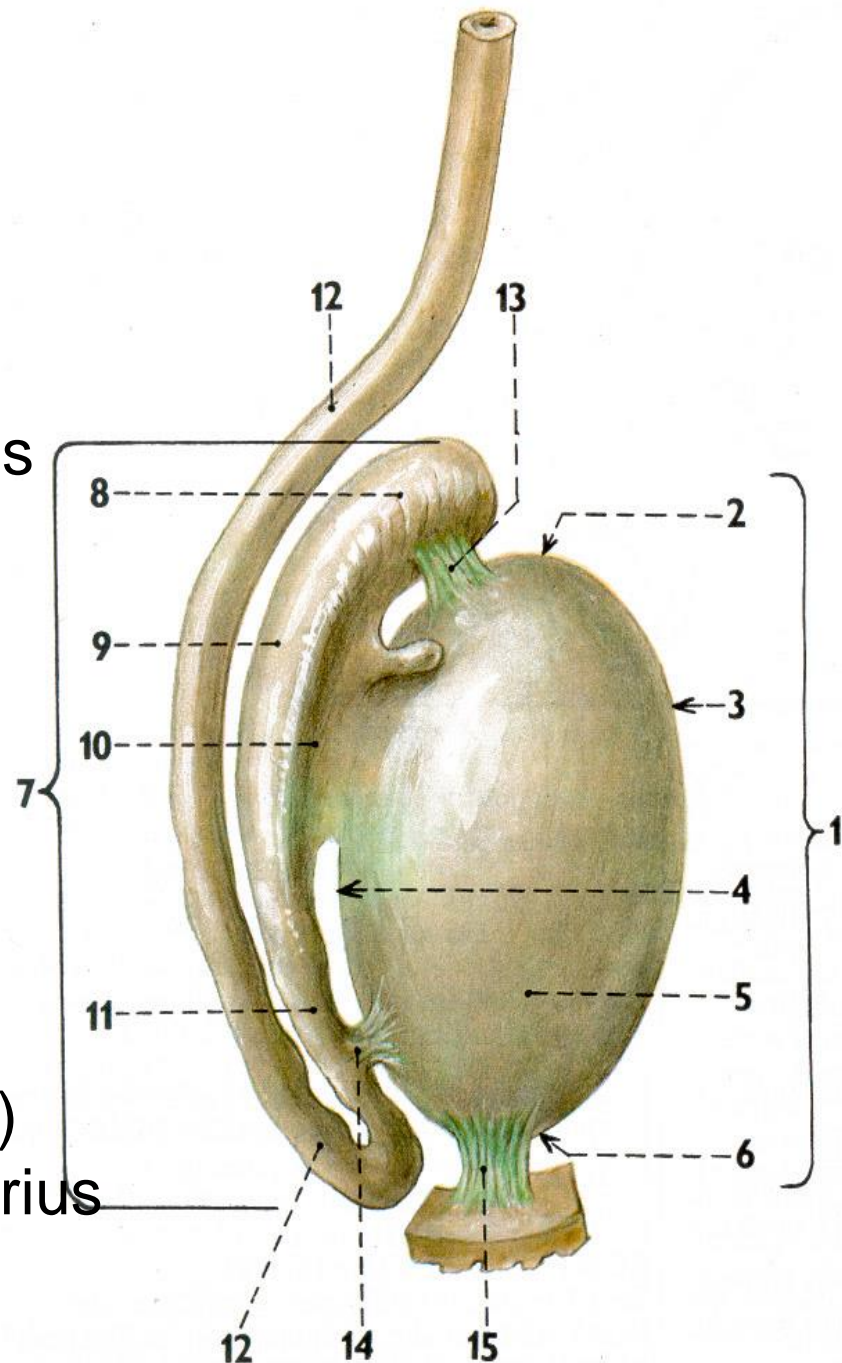
- penis = pyj
- urethra masculina = mužská močová trubice
- scrotum = šourek





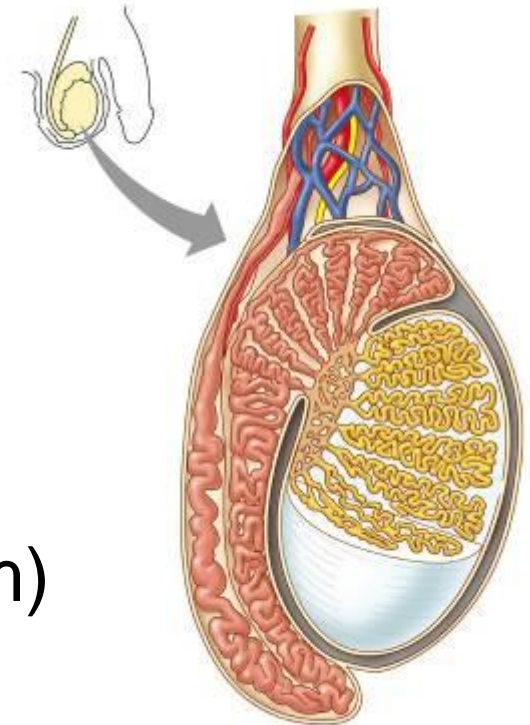
Varle = Testis

- vnější popis
 - extremitas superior + inferior
 - facies medialis + lateralis
 - margo anterior + posterior facies
- obaly a vrstvy
 - tunica vaginalis
 - lamina parietalis
 - cavitas vaginalis testis
 - lamina visceralis
 - tunica albuginea
- vazy
 - lig. scrotale
(zbytek po gubernaculum testis)
 - lig. epididymidis superius + inferius
- teplota: o 2°C nižší

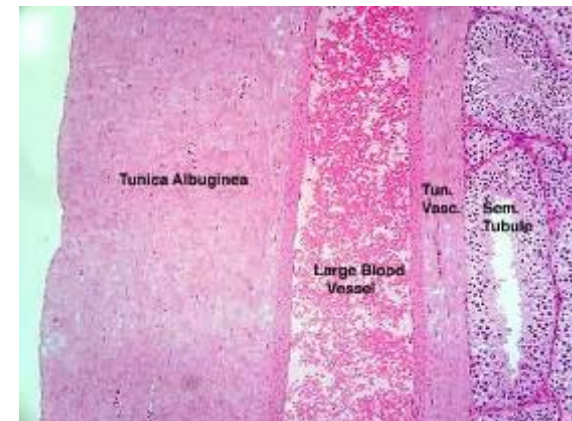


Varle – vnitřní stavba

- tunica albuginea → septula
 - tunica vasculosa
 - parenchyma testis → lobuli testis (200-300)
 - mediastinum testis
 - tubuli seminiferi contorti (30-70 cm)
 - zárodečný epitel (složitý víceřadý)
- tubuli recti testis → rete testis → ductus efferentes testis (již v hlavě nadvarlete)



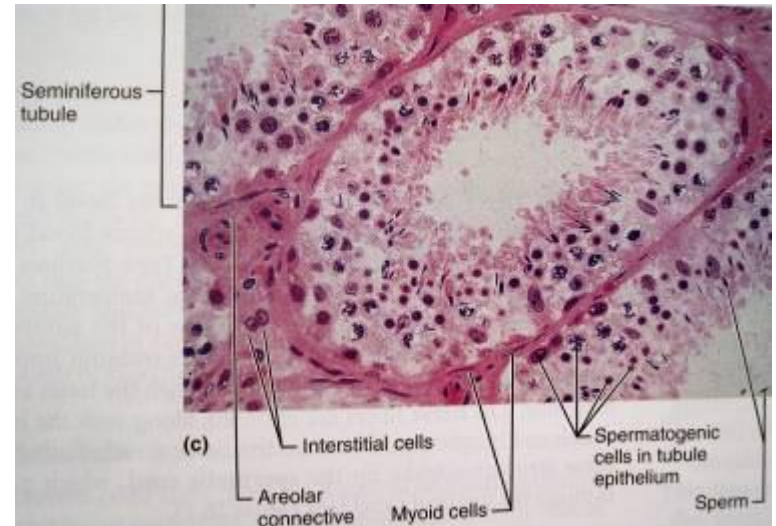
Copyright © 2009 Pearson Education, Inc., publishing as Pearson Benjamin Cummings.



<http://faculty.une.edu/com/abell/histo/histolab3f.htm>

Semenotvorné kanálky

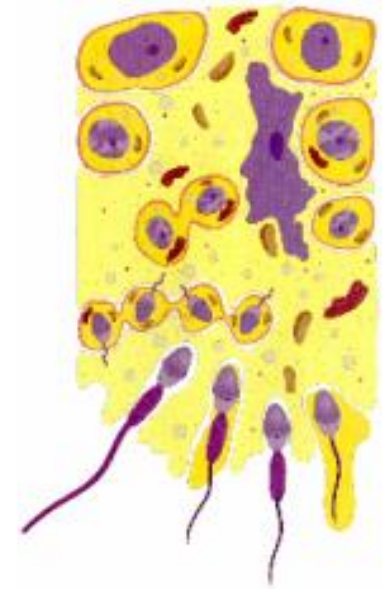- průsvit 200 μm
 - **zárodečný epitel (složitý víceřadý)** – 80 μm vysoký
 - zárodečné buňky
 - **Sertoliho** buňky
- bazální membrána
- stratum myoideum
 - myoidní buňky (myofibroblasty)
- statum fibrosum

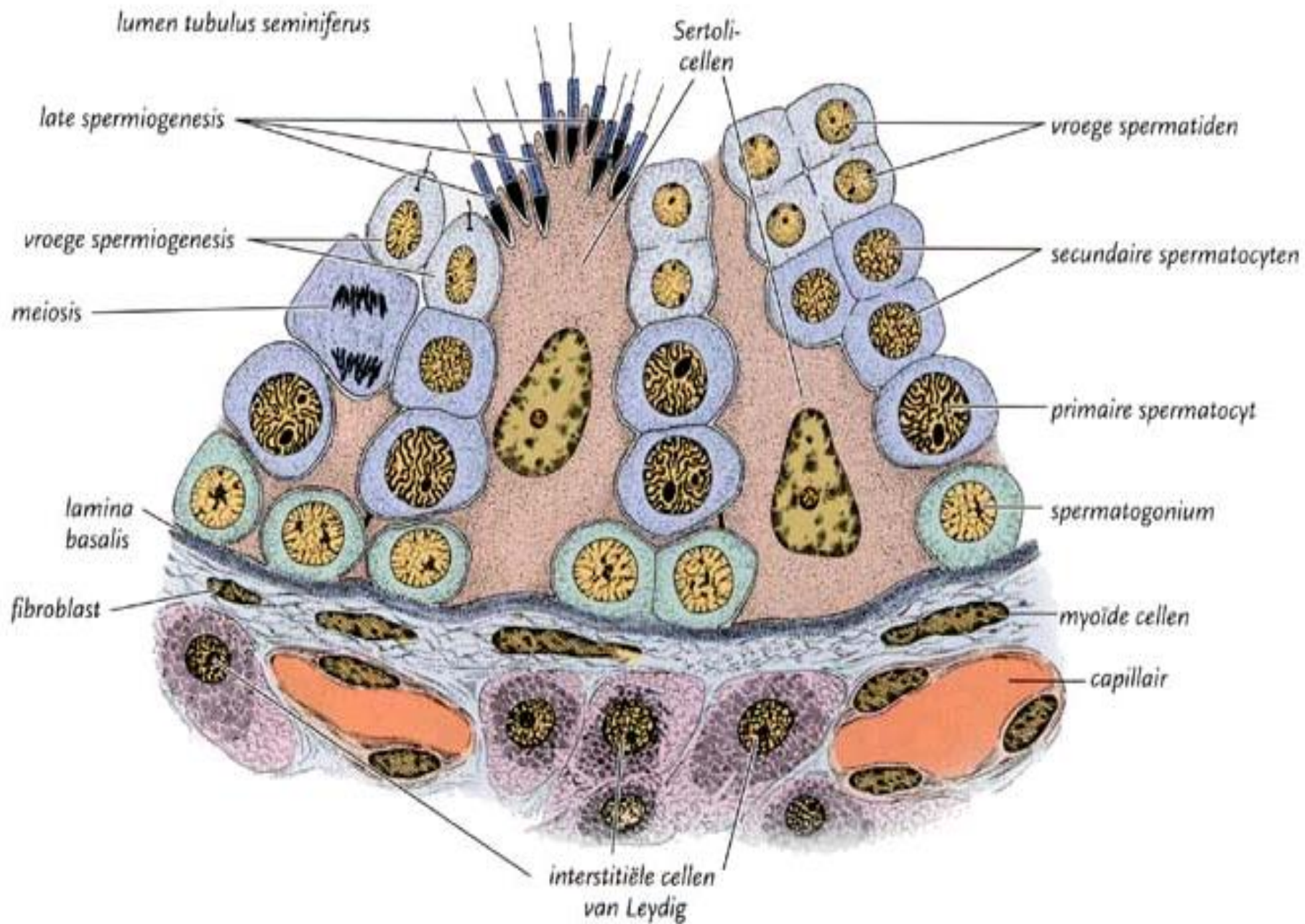


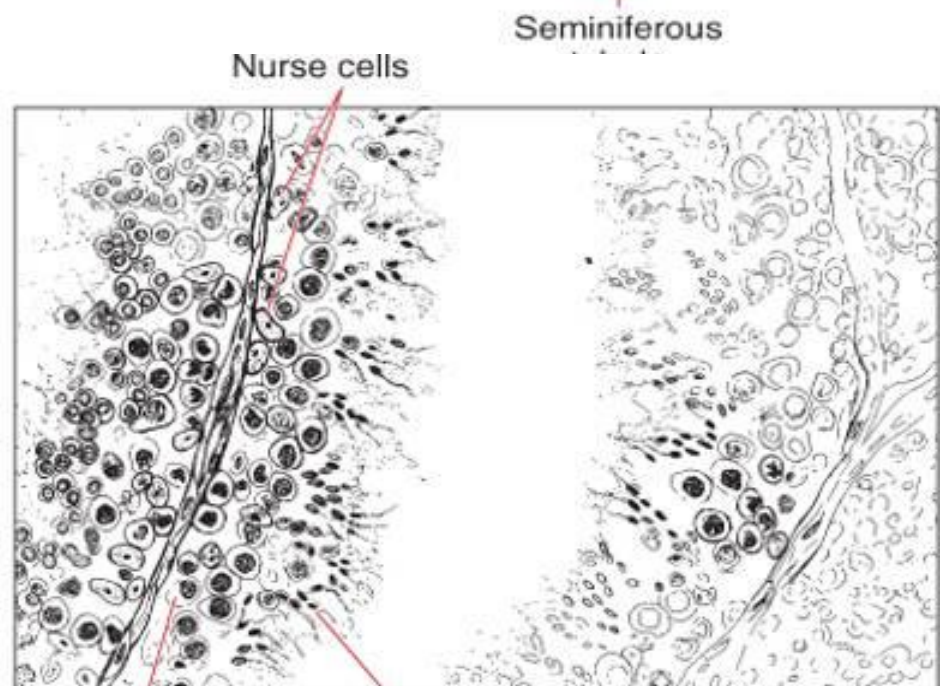
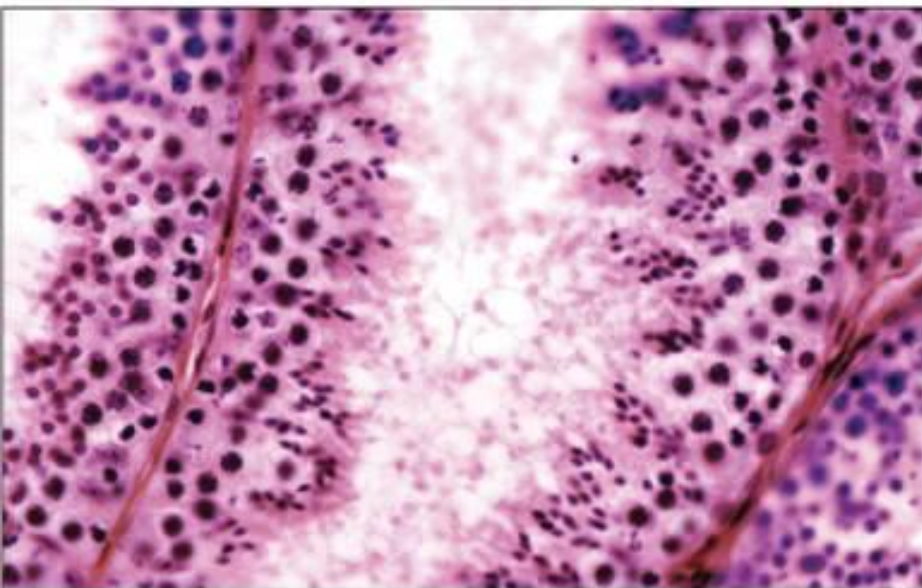
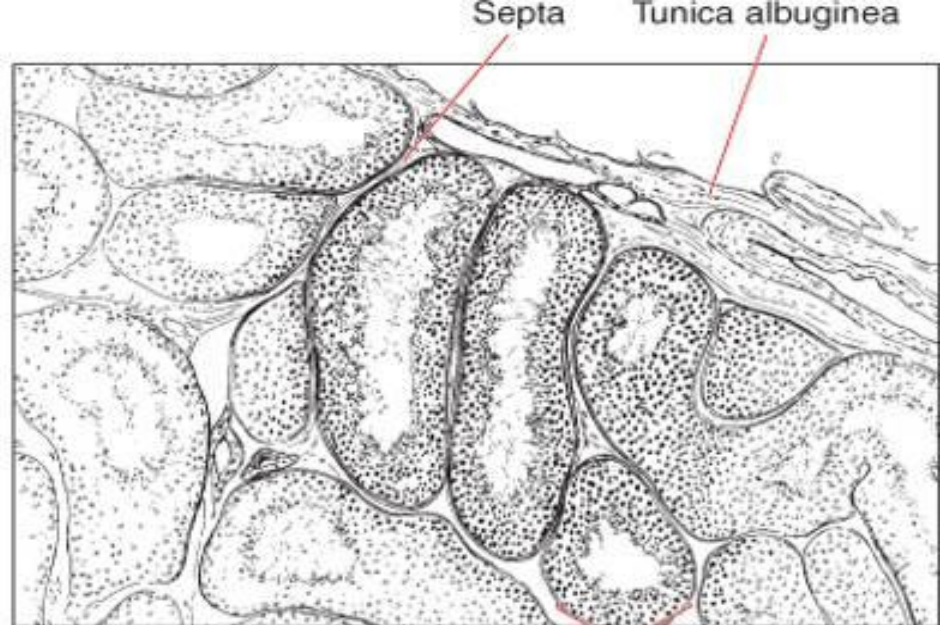
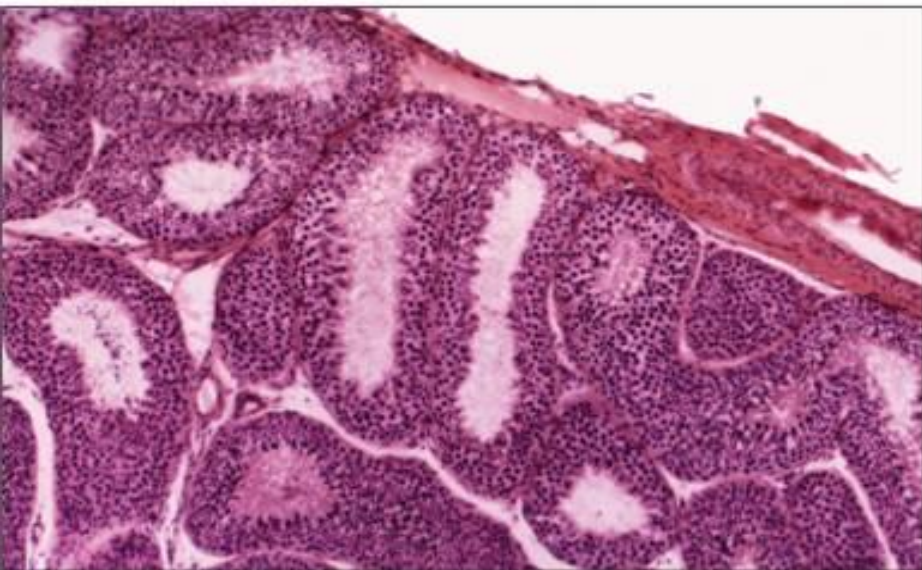
Zárodečný epitel

Epithelium spermatogenicum

- zárodečné buňky (*cellulae spermatogonicae*)
 - jednotlivá stadia vývoje spermií = **spermatogenesis**
 - 4-8 řad jader
 - spermatogonie (A a B)
 - u stěny kanálku, dělí se *mitoticky*
 - B pronikají do adluminiálního kompartmentu
 - primární spermatocyty
 - dělí se v 1. *meiotickém* dělení
 - sekundární spermatocyty
 - dělí se 2. *meiotickém* dělení
 - spermatidy (*spermatidia*)
 - zrají a uvolňují se do nitra kanálků, odplaveny
 - šroubovitě uspořádány
 - **64 dní = spermatogenesis**





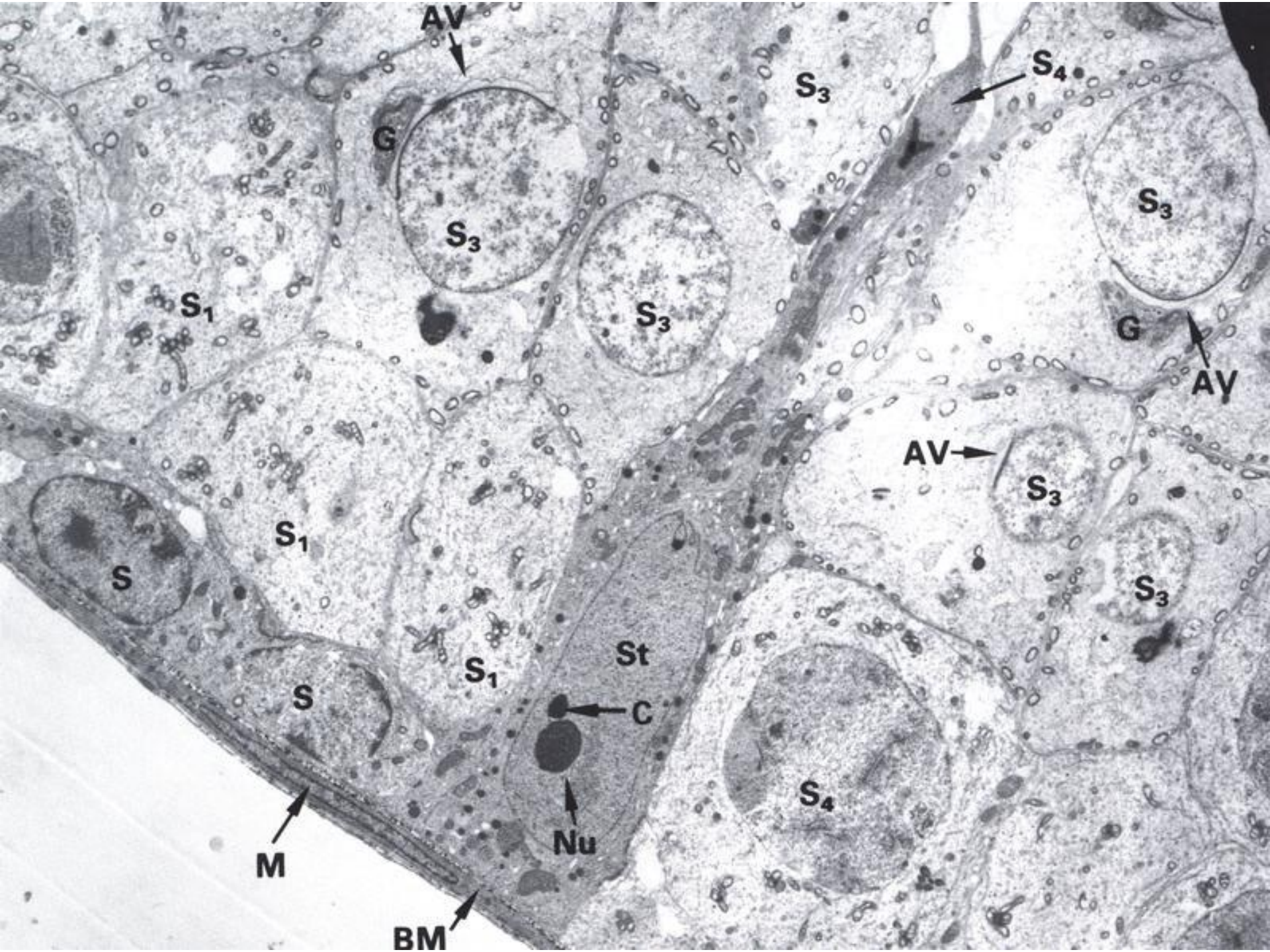


Primary spermatocyte Late spermatid

Sertoliho buňky

Sustenocytii (Epithelocytii sustentantes)

- obalují zrající spermatogenní buňky
- tvar podlouhlého kužele, jádro bazálně
- **hemato-testikulární bariéra** (*claustrum haematotesticulare*)
 - zonulae occludentes mezi buňkami
 - ochrana před cizorodými látkami
 - imunobiologické prostředí
- **compartimentum adluminale**
 - specifické prostředí
- **apparatus junctionalis sustentocyticus**
 - tvořen zonulae occludentes mezi oběma kompartmenty
- **compartimentum basale**
 - určen krevním prostředím

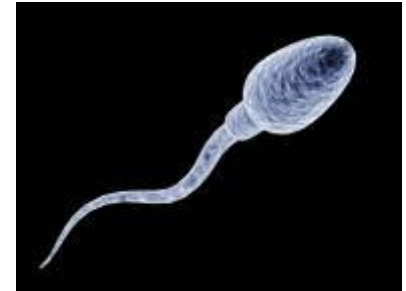

Sertoliho buňky

Sustenocyti (Epithelocyti sustentantes)

- **výživa a opora**
- fagocytóza (reziduální tělíska vzniklá při zrání spermií)
- **testikulární tekutina**
- androgen-binding protein (ABP) váže testosteron a zvyšuje jeho nabídku v nitru kanálku
- **anti-mülleriánský hormon (AMH)** = Müllerian inhibiting factor/ substance (MIF/MIS) vyvolává zánik ductus paramesonephricus Mülleri
- **inhibin** tlumí sekreci FSH
- krajně odolné proti všem nepříznivým vlivům včetně záření → nedělí se

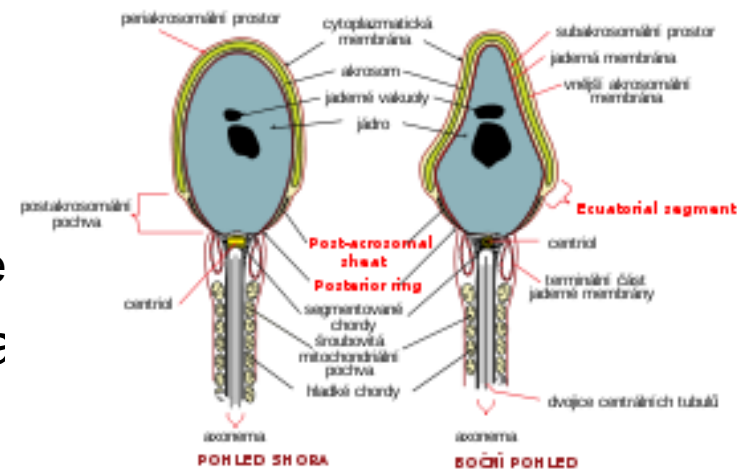
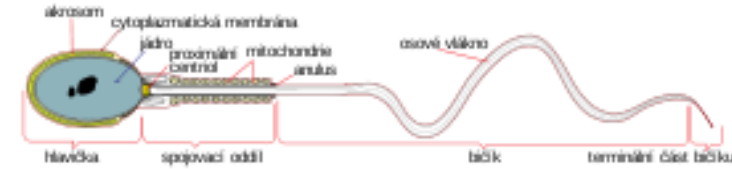
Spermiogenesis



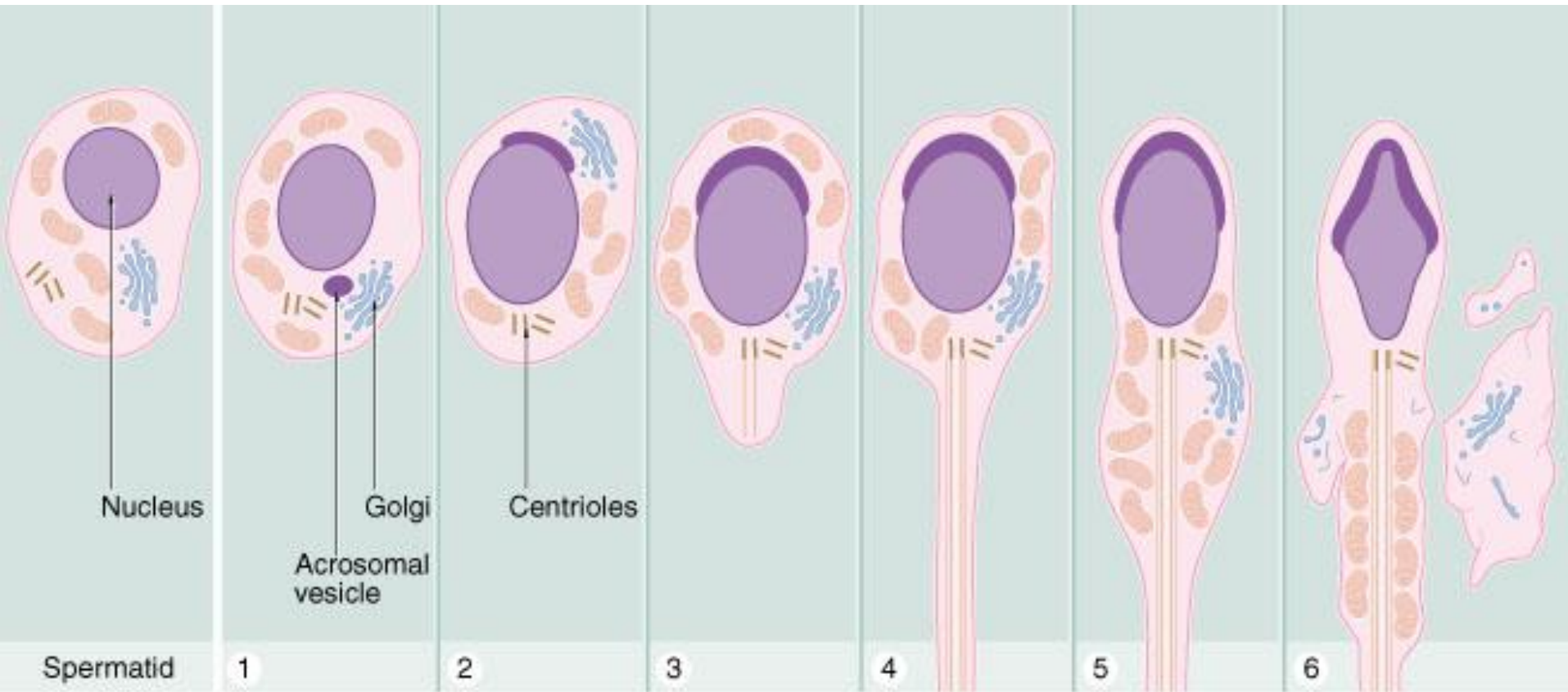
- kanálky nadvarlete
- spermatidy
 - kondenzovaný chromatin, \uparrow mitochondrií
 - Golgiho fáze
 - akrozomální fáze
 - maturační fáze
- od spermatogonie ke spermii: **$64 \pm 4,5$ dne**
- cyklus semenotvorného epitelu: **16 ± 1 den**
 - doba, za kterou se v určitém místě epitelu znovu objeví určité vývojové stadium

Spermie (*Spermatozoon*; *Spermium*; *Gametus masculinus*)

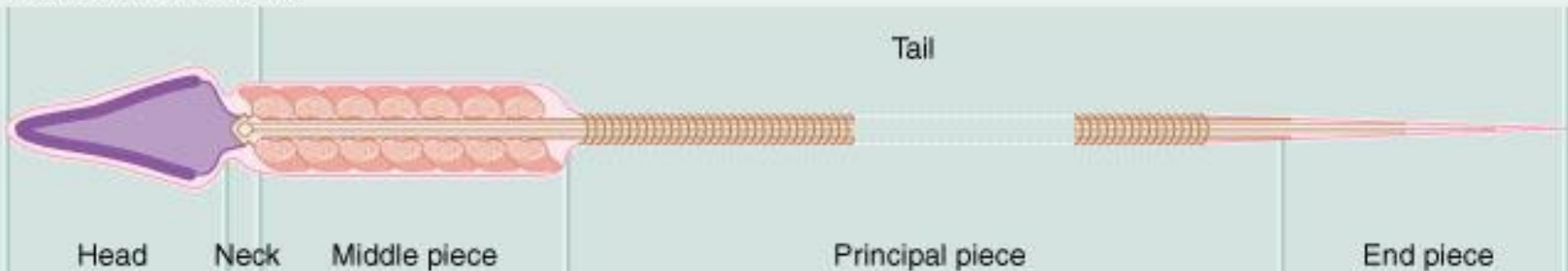
- velikost 60 μm
- **hlavička** (*caput*) – 4 μm
 - haploidní jádro
 - **akrozom** (*akrosoma*)
 - enzymy (akrozin) – akrozomální reakce
 - centrioly – dokončení dělení vajíčka
- **krček** (*collum*)
- **bičík** (*flagellum*)
 - střední část (*pars intermedia*) s mitochondriemi
 - hlavní a koncový úsek (*pars principalis et terminalis*)
 - 9x2 +2



Spermiogenesis

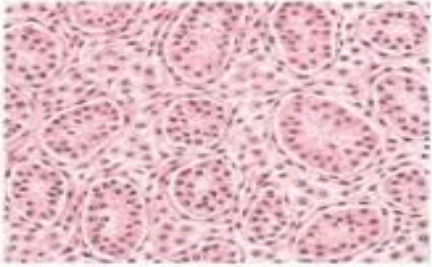


Mature spermatozoon

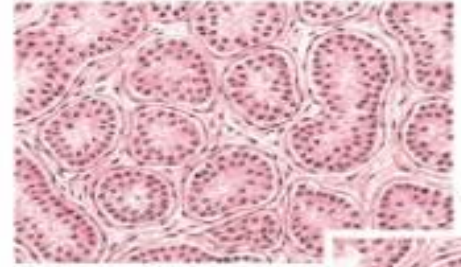


▼ Spermatogenesis showing successive stages in development.

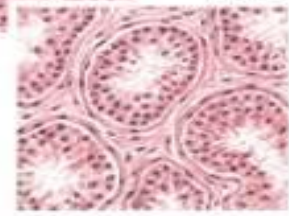
Neonatal testis



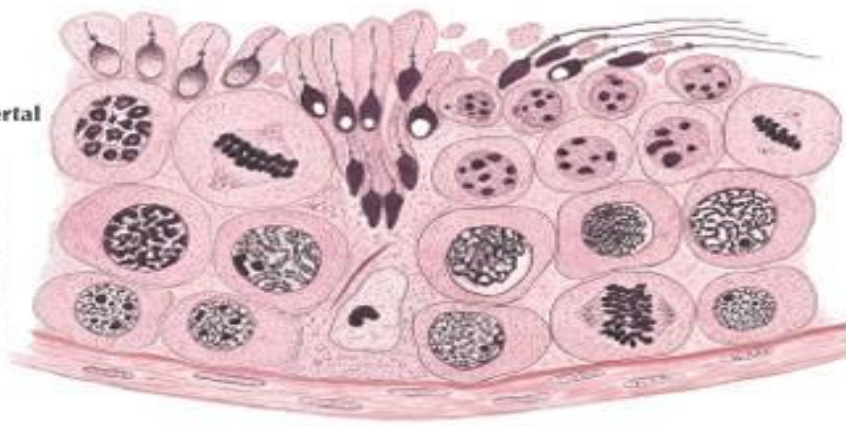
Infantile testis



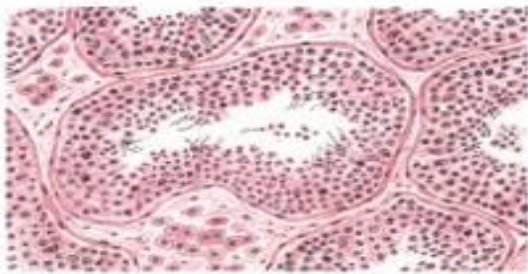
Late prepubertal testis



Seminiferous epithelium

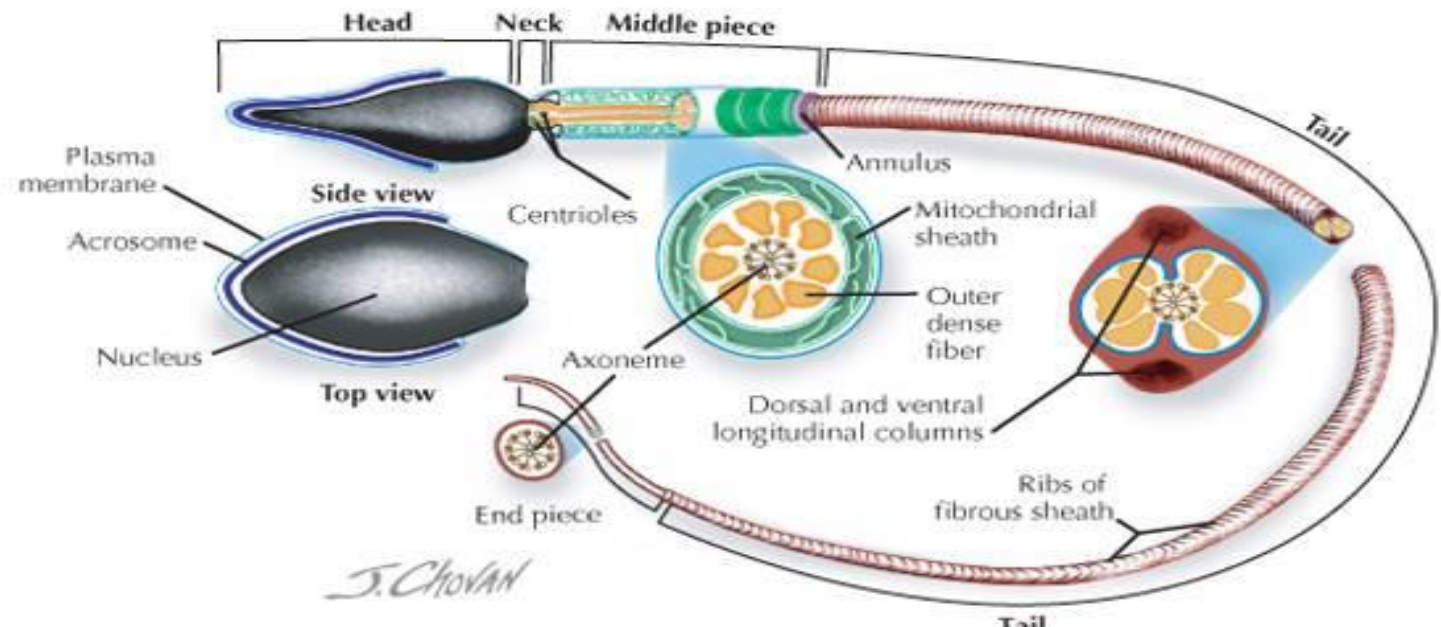


Adult testis



F. Netter M.D.

▼ Mature spermatozoon.



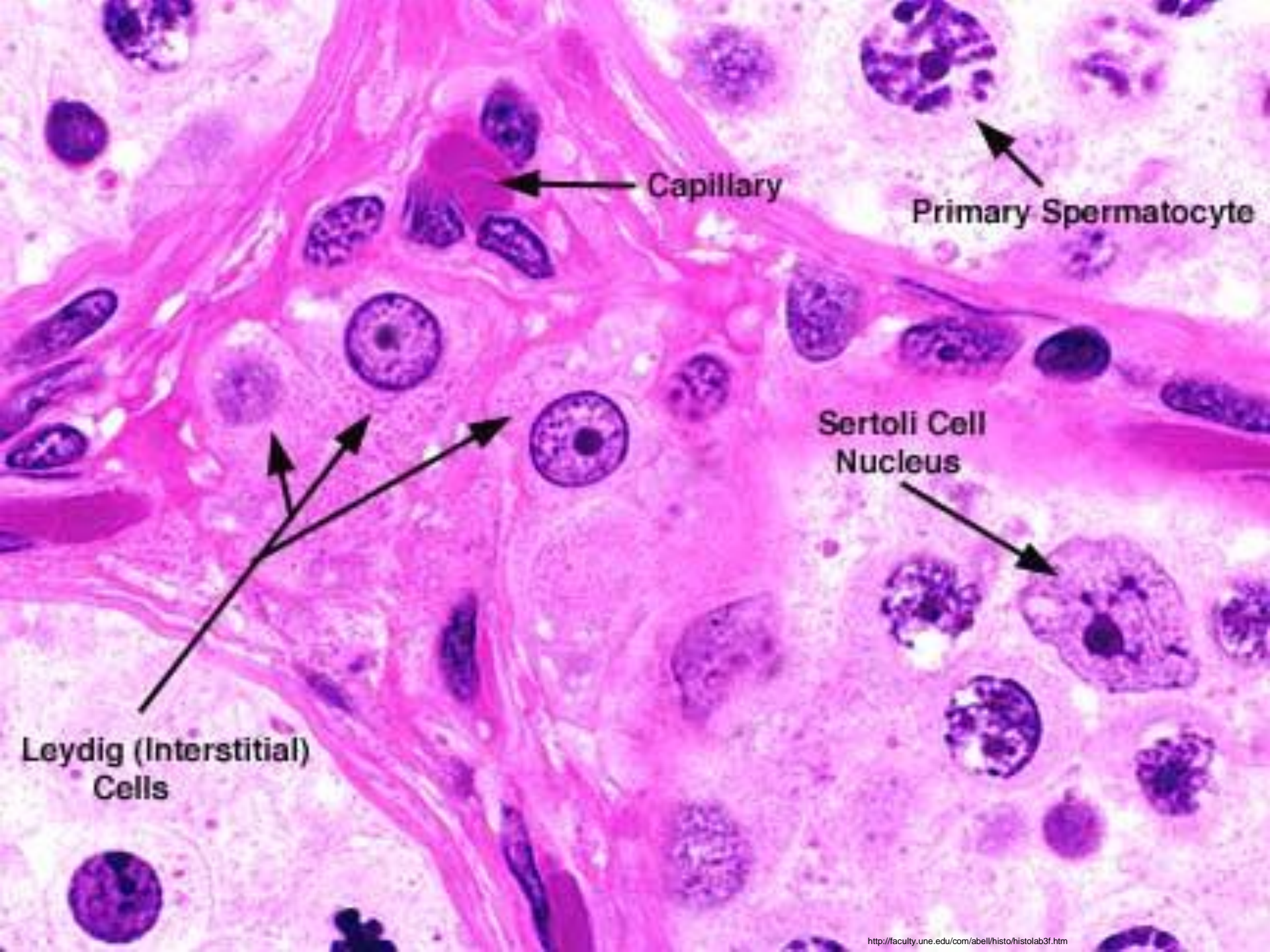
Zrání spermie

- bezprostředně po ejakulaci nejsou schopné oplodnění (*fertilisatio*)
- **kapacitace – 7 hodin**
 - z povrchu akrozomu odstraněn obal
- akrozomální reakce
 - hyaluronidáza + akrozin umožní průchod spermii skrz corona radiata et zona pellucida vajíčka
- **životnost 48 hodin**
- **životnost vajíčka jen 24 hodin**

Intesticiální tkáň

Textus connectivus intertubularis

- **Leydigovy buňky (*Endocrinocytus interstitialis*)**
 - **testosteron**
 - aktivní zejména mezi 8.-12. týdnem nitroděložního vývoje (vliv HCG)
 - zásadní význam pro diferenciaci pohlavních orgánů v mužský typ
 - opět aktivní od puberty (vliv LH)
 - vazba na ABP umožňuje jeho vysokou koncentraci v tubuli seminiferi → zdárný průběh spermiogeneze
 - sekundární pohlavní znaky
 - Reinkeho cytoplazmatické krystaly
- kolagenní vazivo, vlásečnice, fibroblasty, žírné buňky, makrofágy

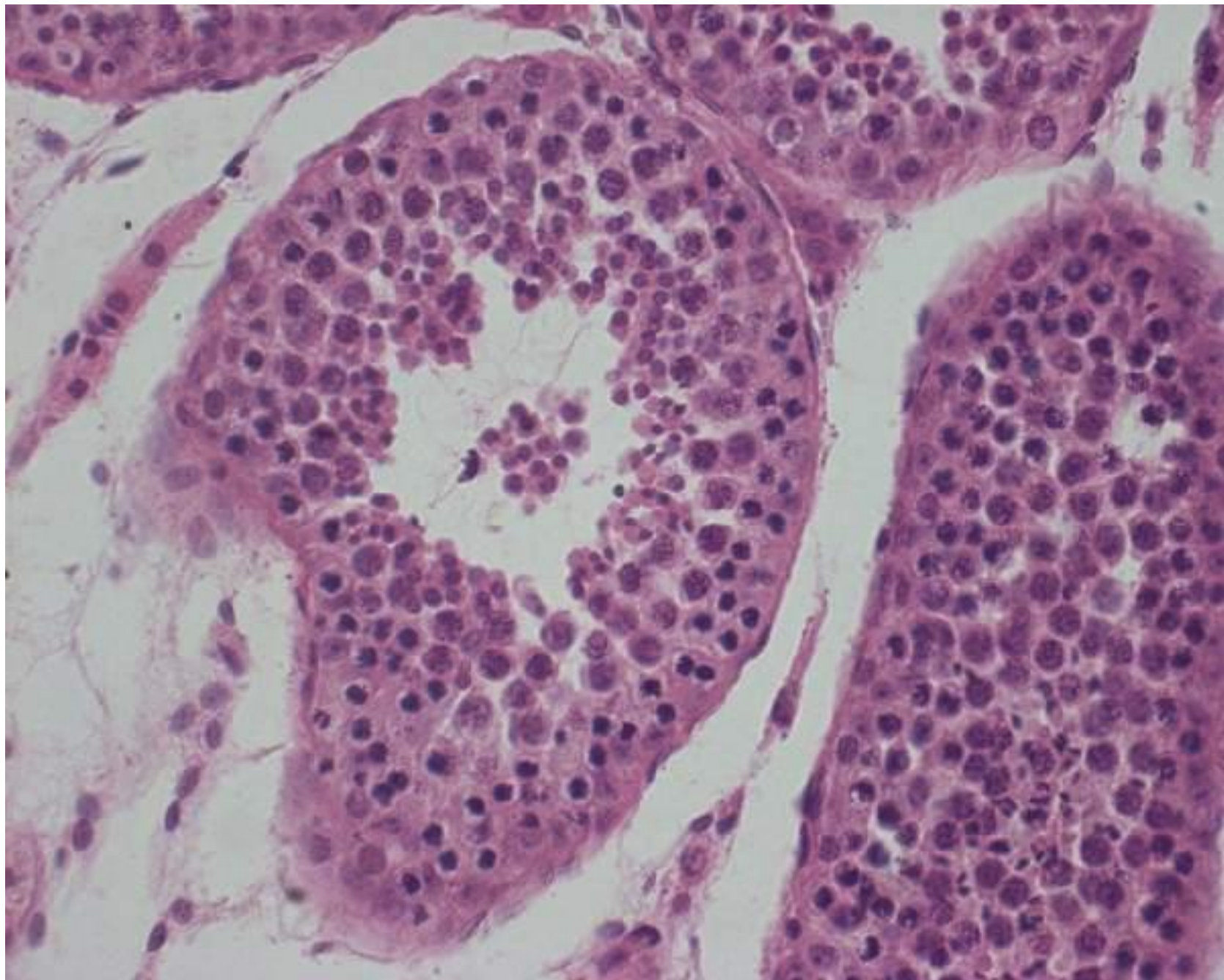


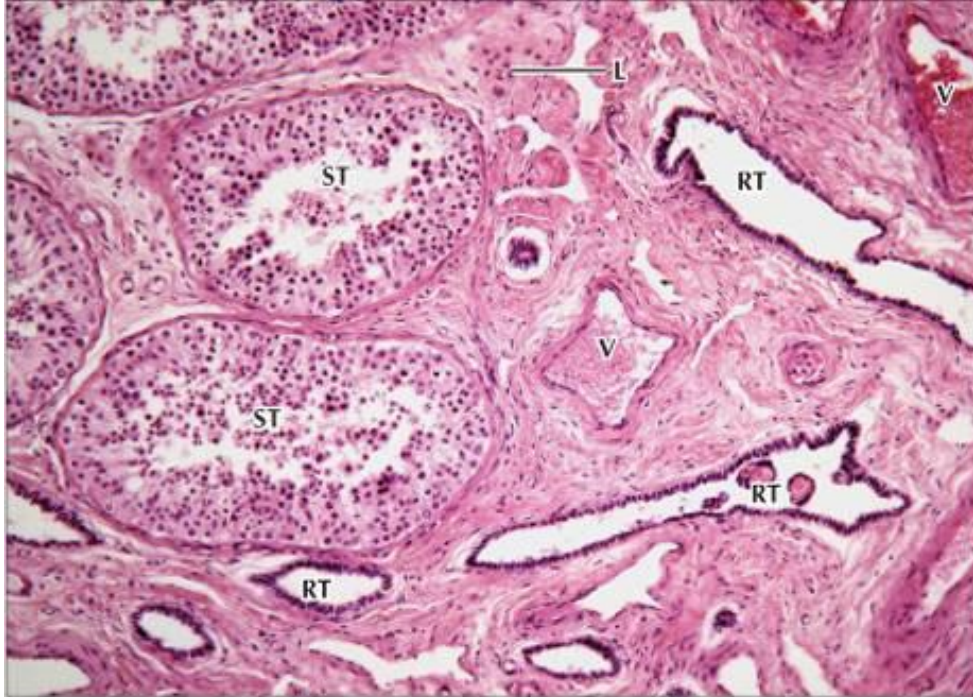
Capillary

Primary Spermatocyte

Sertoli Cell
Nucleus

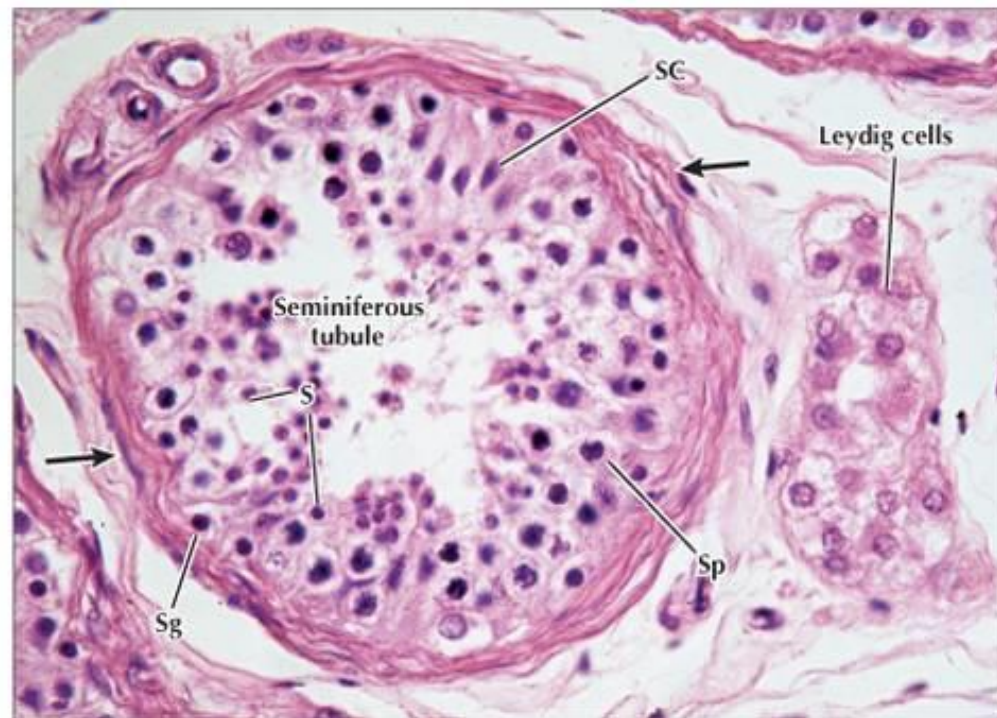Leydig (Interstitial)
Cells





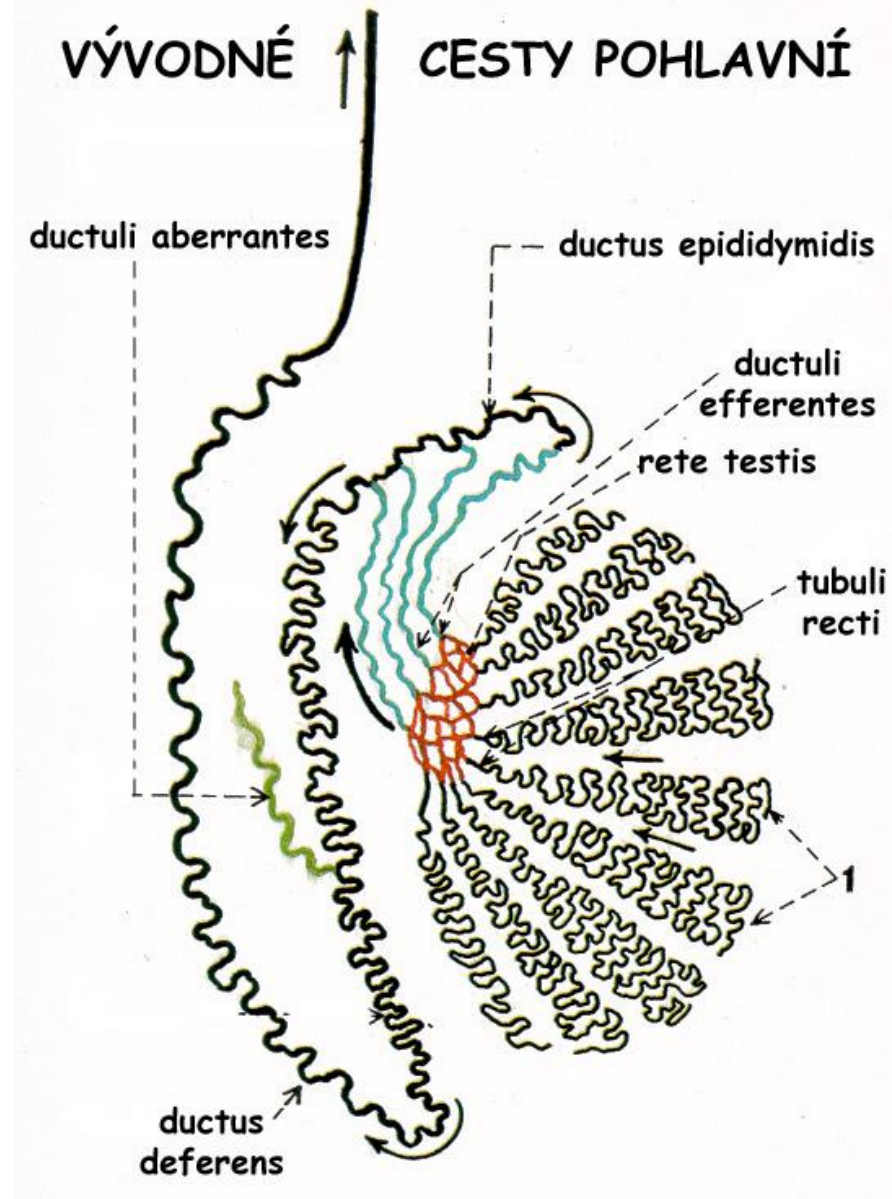
◀ **LM of the mediastinum testis.** Seminiferous tubules (ST) are embedded in a stroma rich with vessels (V). A network of branching channels constitutes the rete testis (RT). Clusters of Leydig cells (L) occupy angular spaces in the stroma. 115x. H&E.

▶ **LM of a seminiferous tubule in transverse section.** A capsule (arrows) surrounds seminiferous epithelium. Spermatogonia (Sg) are at the tubule base; large spermatocytes (Sp) and smaller spermatids (S) are closer to the lumen. Pillar-shaped Sertoli cells (SC) are interspersed with germ cells. A clump of Leydig cells is in adjacent stroma. 450x. H&E.



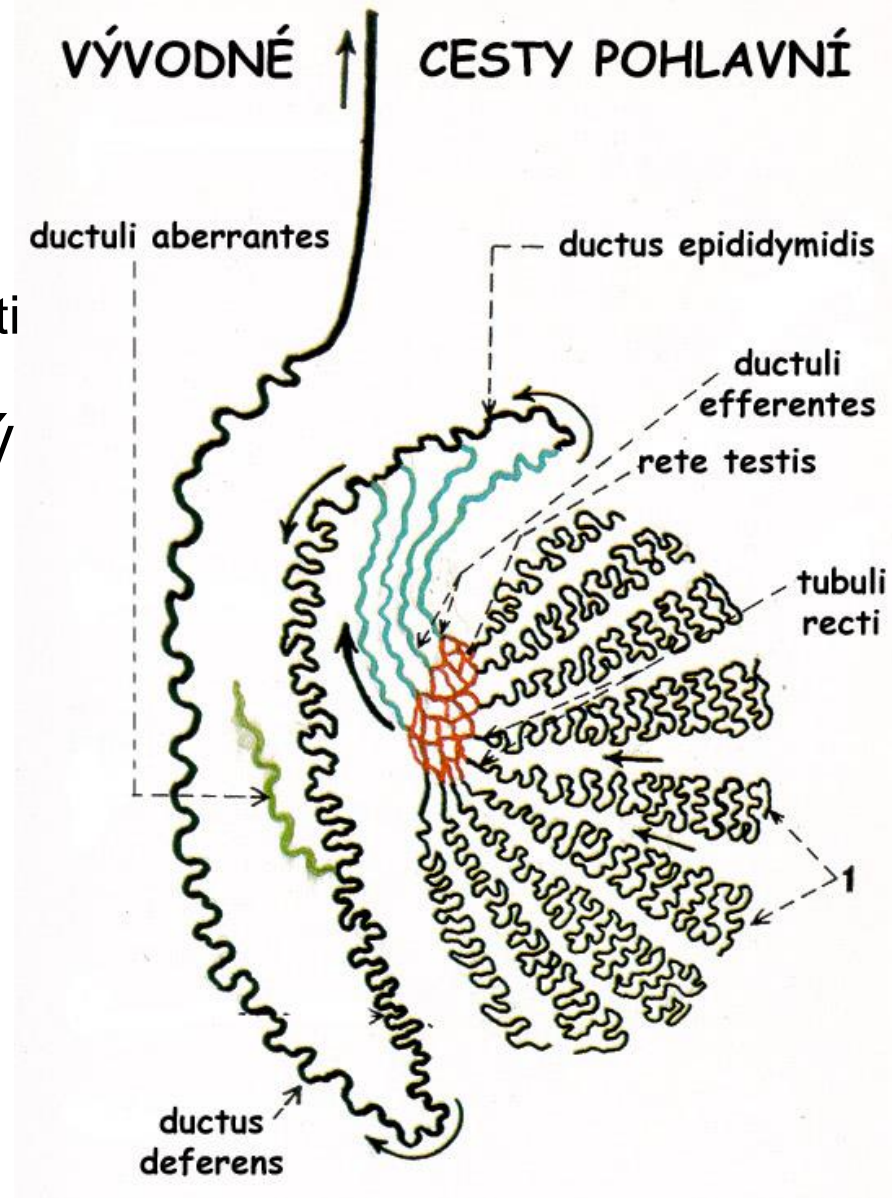
Vývodní pohlavní cesty 1.

- **tubuli recti testis**
 - jednovrstevný kubický epitel
- **rete testis**
 - jednovrstevný plochý až cylindrický
- **ductuli efferentes testis**
 - jedno- až dvojřadý kubický až cylindrický epitel (*vlnitý reliéf*)
 - řasinky (*kinocilia*) – *epitheliocytii columnares ciliati*
 - mikroklky – *epitheliocytii cuboidei microvillosi*
 - 12 kanálků (12 cm)



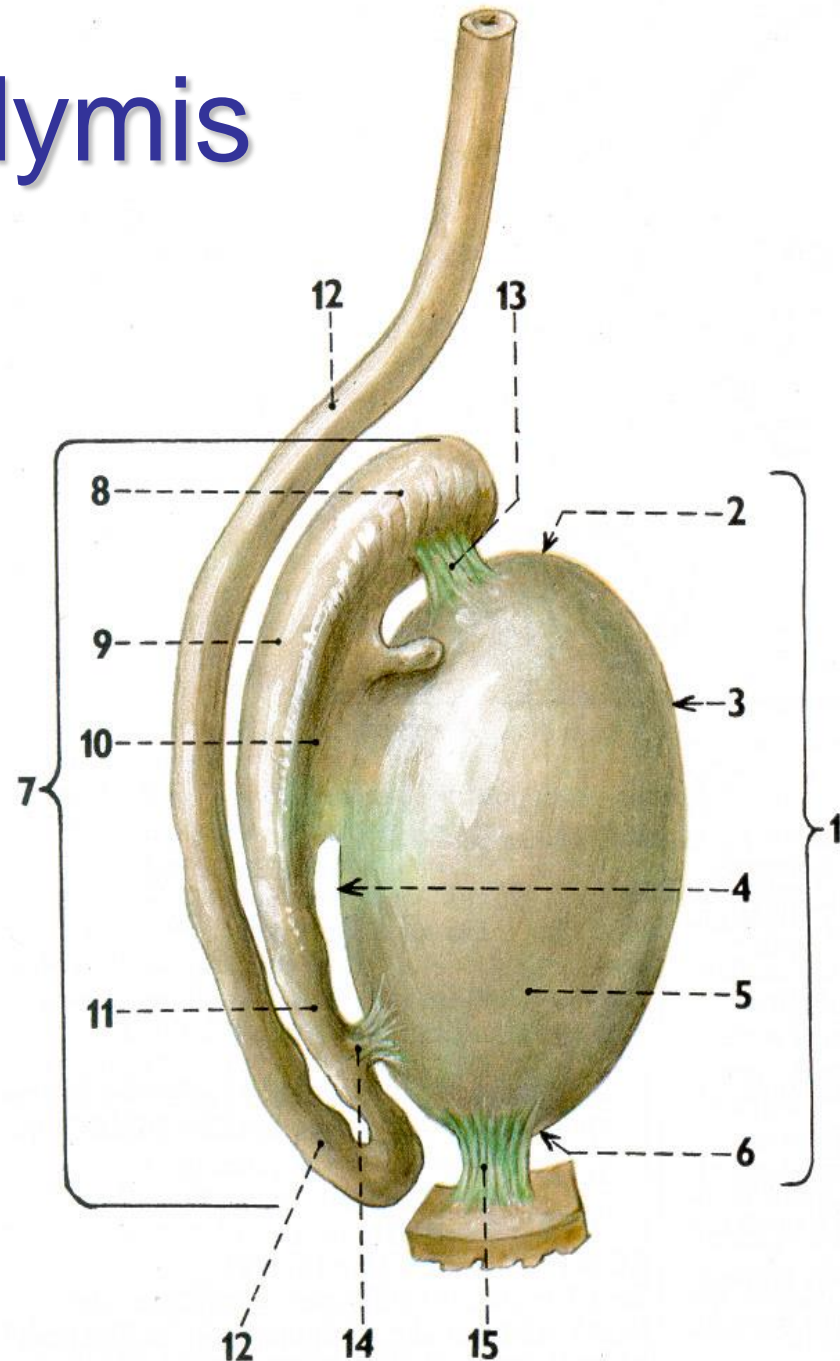
Vývodní pohlavní cesty 2.

- **ductus epididymidis**
 - dvojřadý cylindrický epitel
 - epitheliocyti basales – kulaté
 - vlásky (*stereocilia*) – epitheliocyti stereociliati – cylindrické
 - 6 m dlouhý mnohotně stočený
 - inhibice kapacity (glycerolfosfocholin)
- **ductus deferens**
 - dvojřadý až víceřadý cylindrický epitel
 - vlásky (*stereocilia*)
 - silná svalová stěna
- **ductus ejaculatorius**
 - chybí svalová vrstva

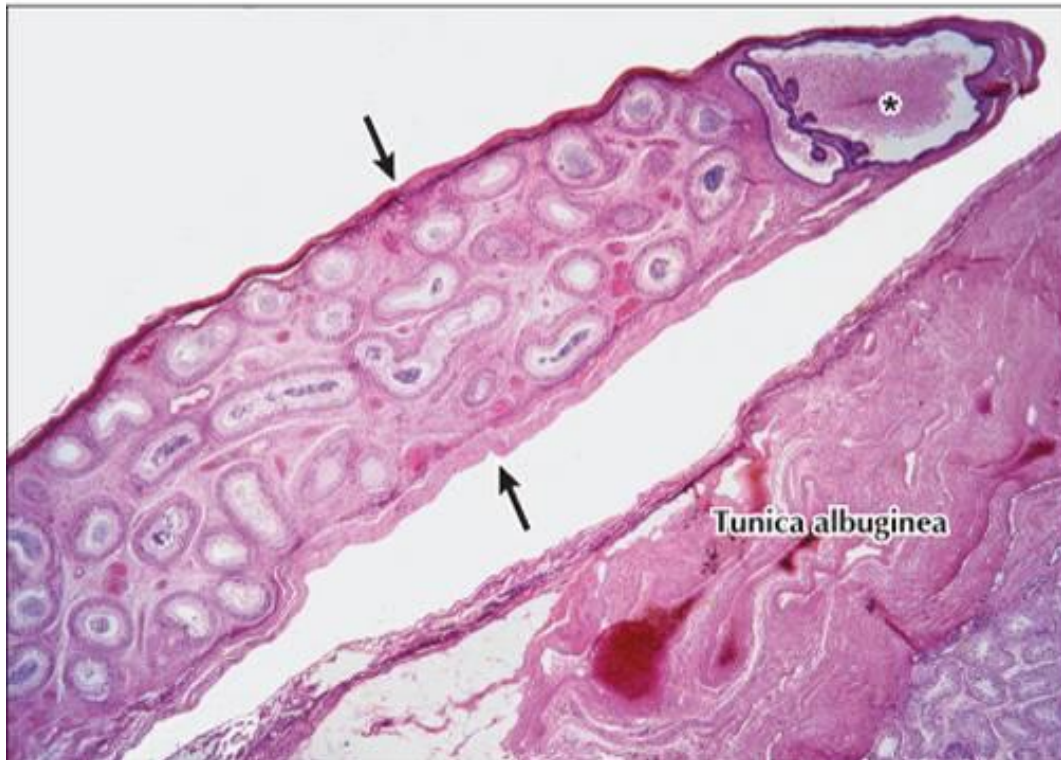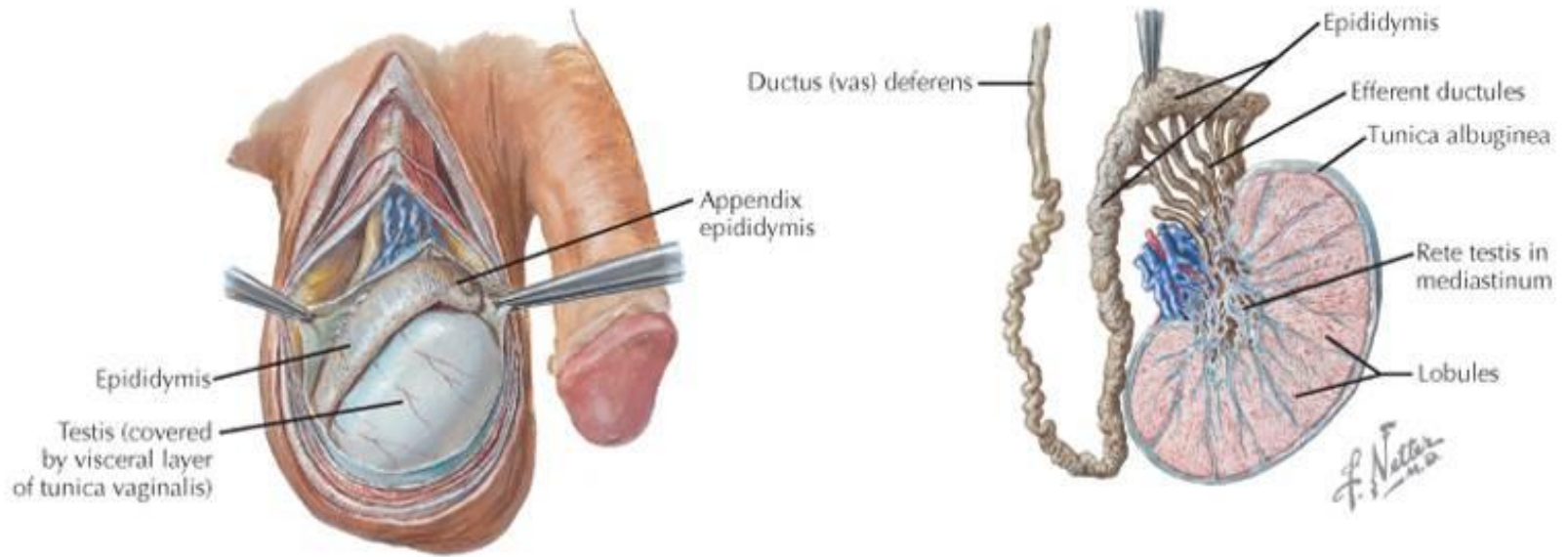


Nadvarle = Epididymis

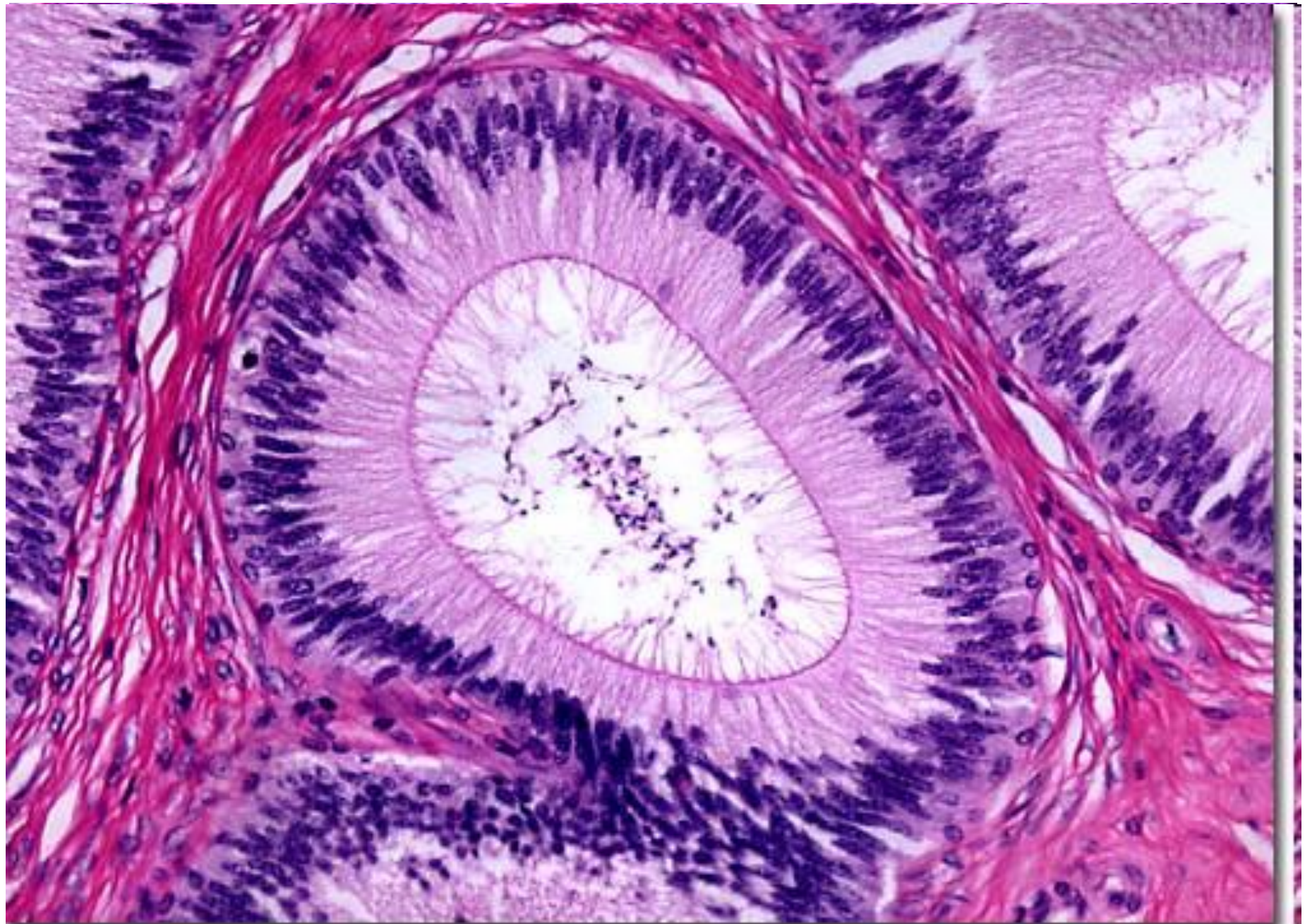
- vnější popis
 - caput, corpus, cauda
- vnitřní popis
 - ductus epididymidis
 - lobuli epididymidis
- vazy
 - lig. epididymidis
superius + inferius

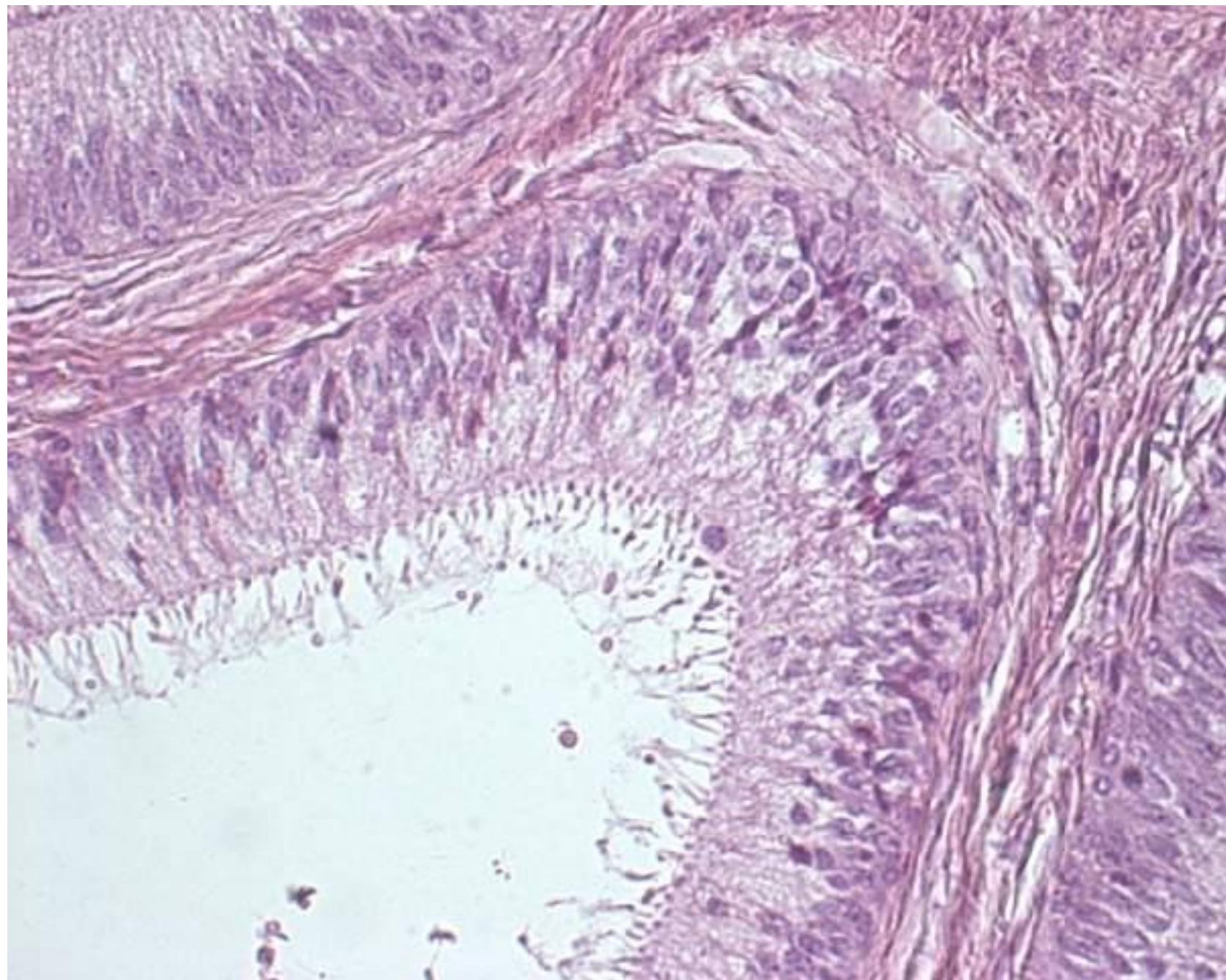


▼ Testis, epididymis & vas deferens.



◀ **LM of the epididymis on the posterior pole of the testis.** The crescent-shaped epididymis consists mainly of a highly tortuous duct held together by loose connective tissue and covered by the visceral tunica vaginalis (**arrows**). Several profiles of spermatozoa are seen in the lumen. A dilated cyst-like structure (*) in the head of the epididymis corresponds to the appendix epididymis, a mesonephric duct remnant. A thick tunica albuginea covers the surface of the testis. 20 \times , H&E.





Varle a nadvarle

tepenné zásobení

- aorta abdominalis

→ **a. testicularis**

větve vstupují do lalůček z
periferie (tunica vasculosa)

pomocné tepenné zásobení

- a. iliaca interna

→ a. umbilicalis

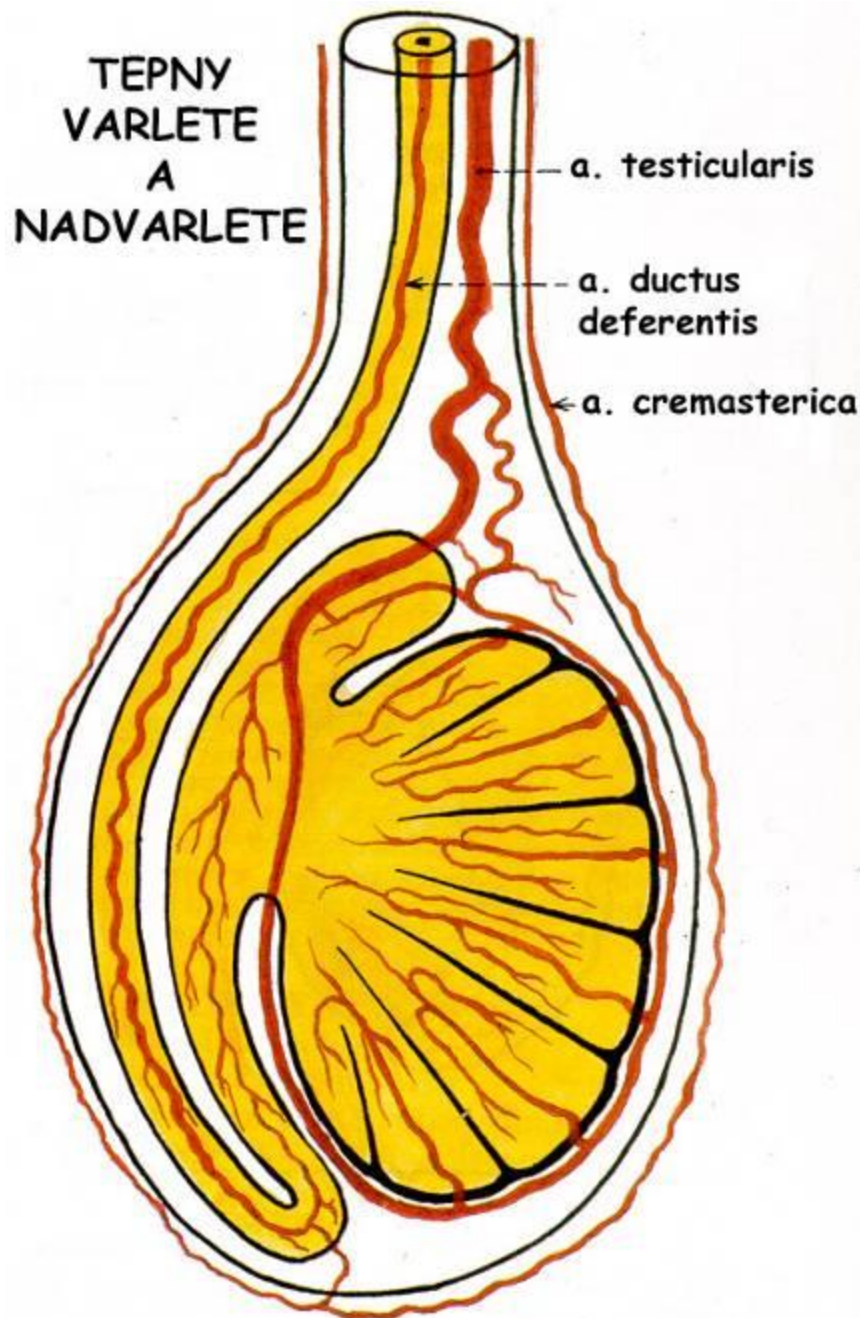
→ **a. ductus deferentis**

- a. iliaca externa

→ a. epigastrica inf.

→ **a. cremasterica**

vzájemné anastomózy

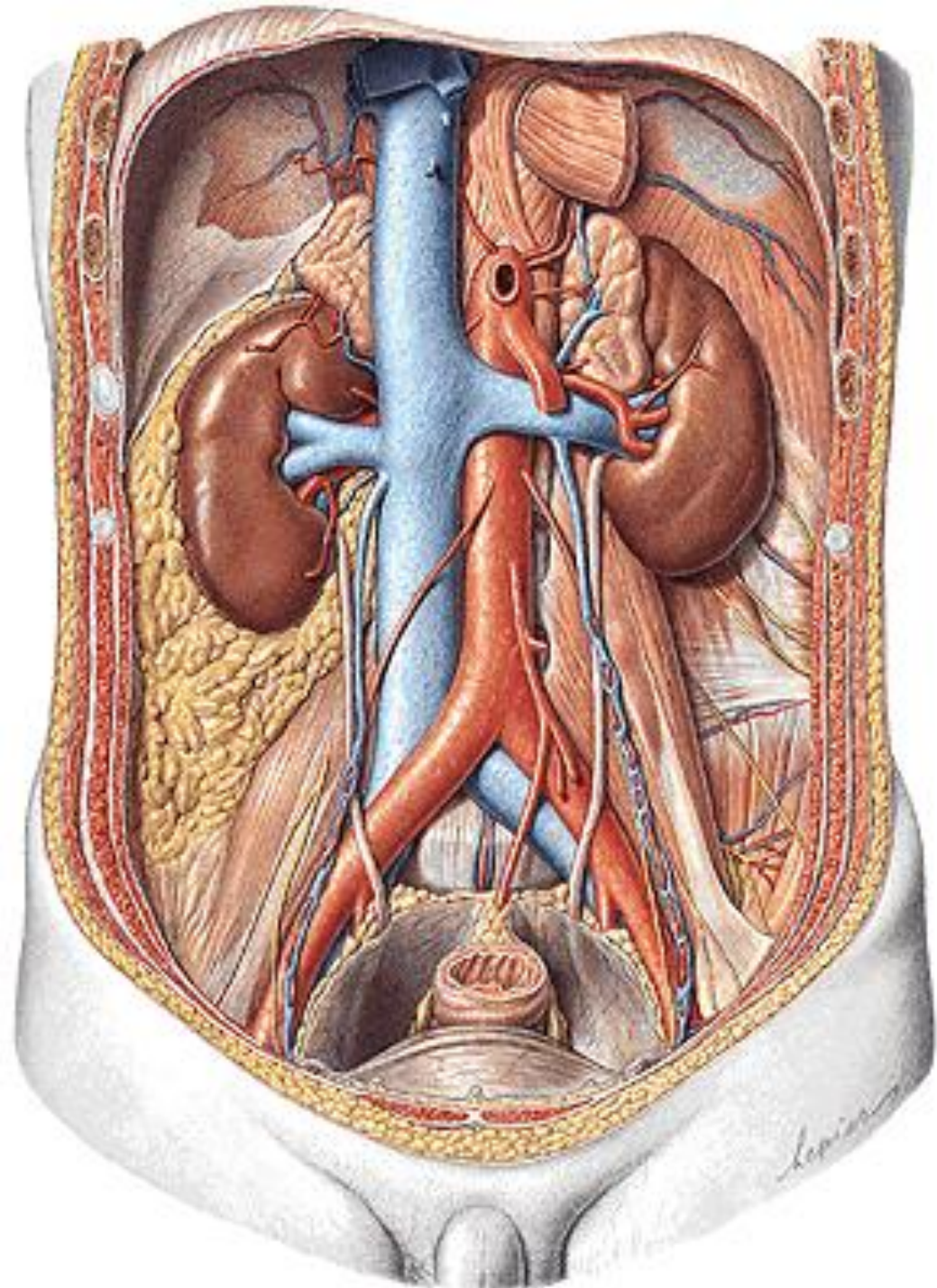


Varle a nadvarle

žilní, mízní a nervové zásobení

vše z/do úrovně L2

- Žíly:
 - rete testis → **plexus pampiniformis** → vv. testiculares → v. cava inf. (dx.) / v. renalis (sin.)
- Míza:
 - **nodi lymphoidei lumbales**
- Nervy:
 - plexus testicularis
 - *sympatikus* z plexus coeliacus + intermesentericus
 - *parasympatikus* z **n. vagus**



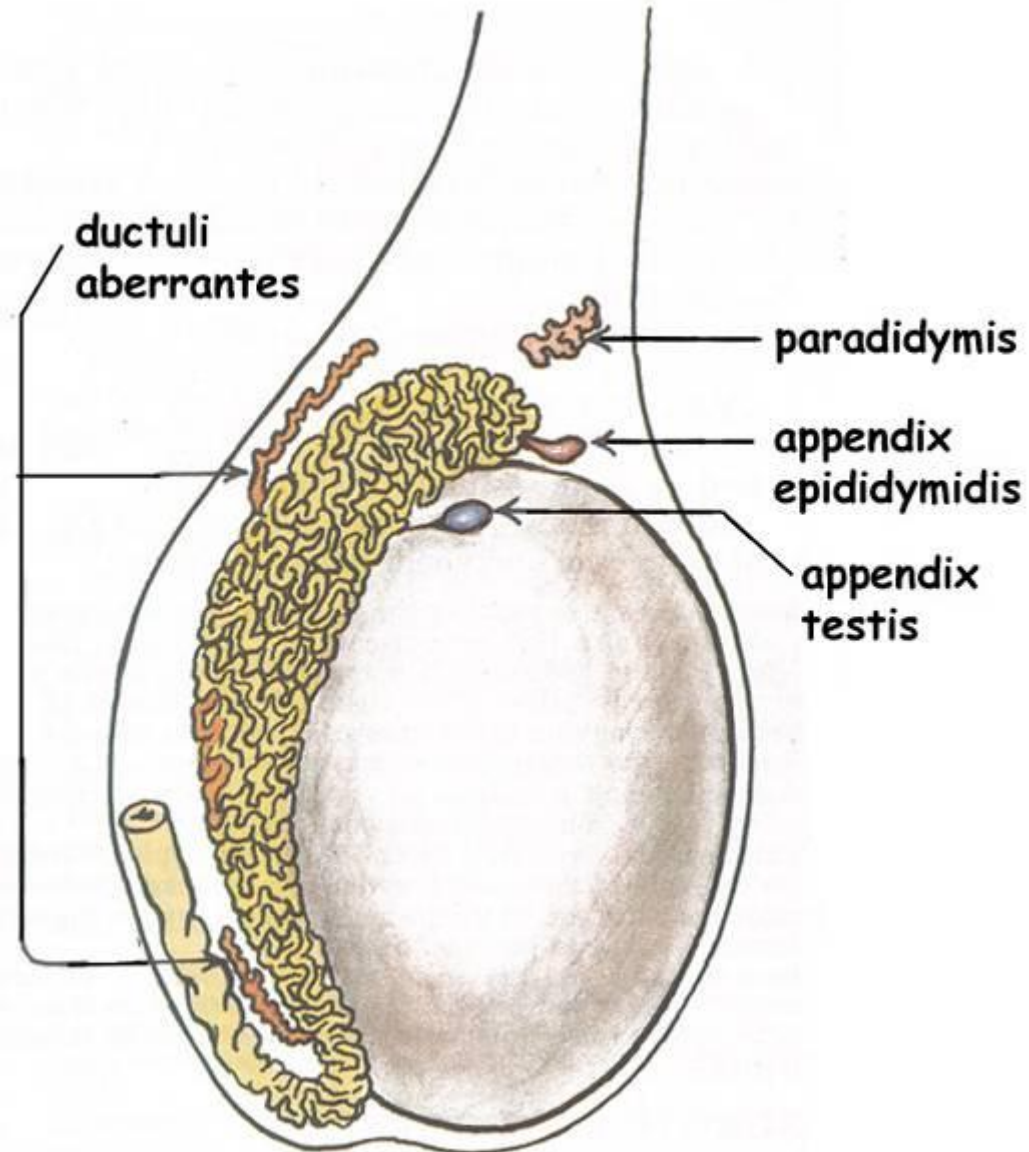
Vývojové rudimenty

z kanáلكů mesonefros

- paradidymis
(*Giraldesův* orgán)
- ductuli aberrantes
(sup. + inf.)
- appendix
epididymidis

z Müllerova vývodu

- appendix testis



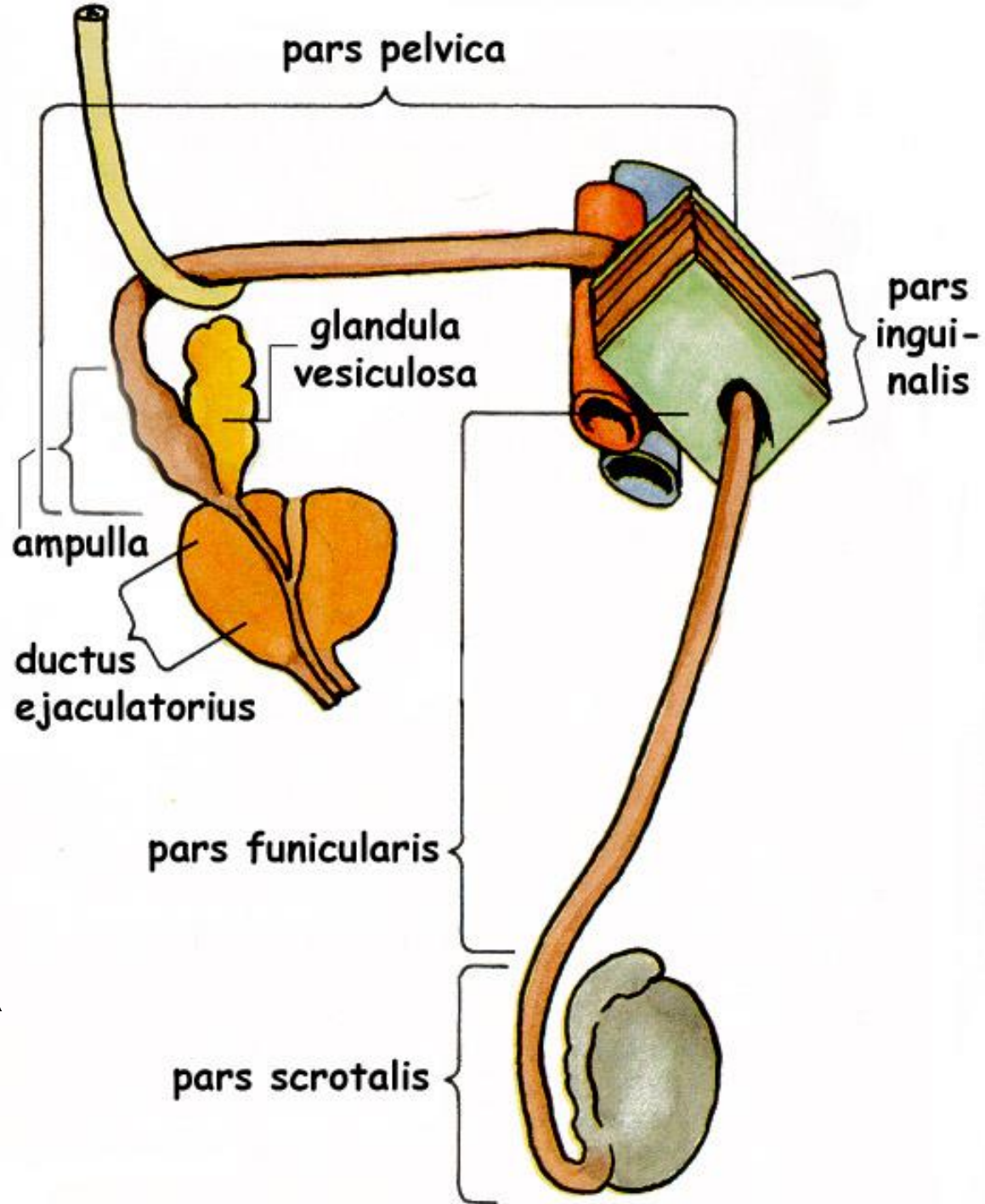
Chámovod Ductus deferens

40 cm

- pars scrotalis
- pars funicularis
- pars inguinalis
- pars pelvica
 - ampulla d.d.

křížení: ventrálně od

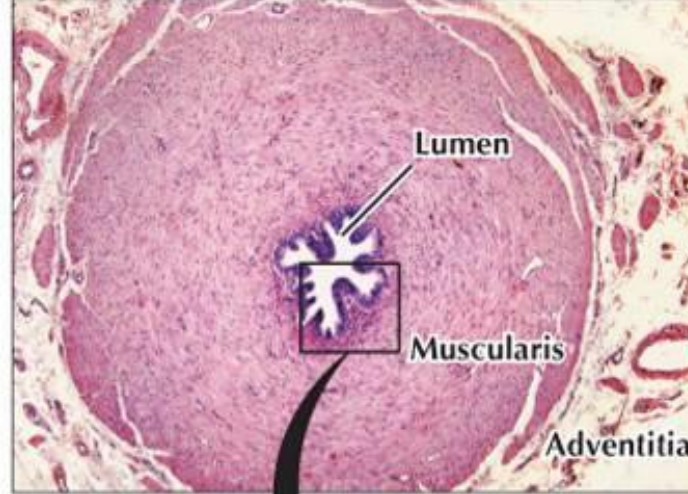
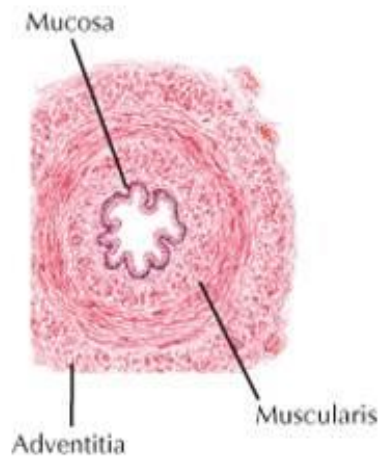
- vasa iliaca externa
- močovod



Chámovod = Ductus deferens

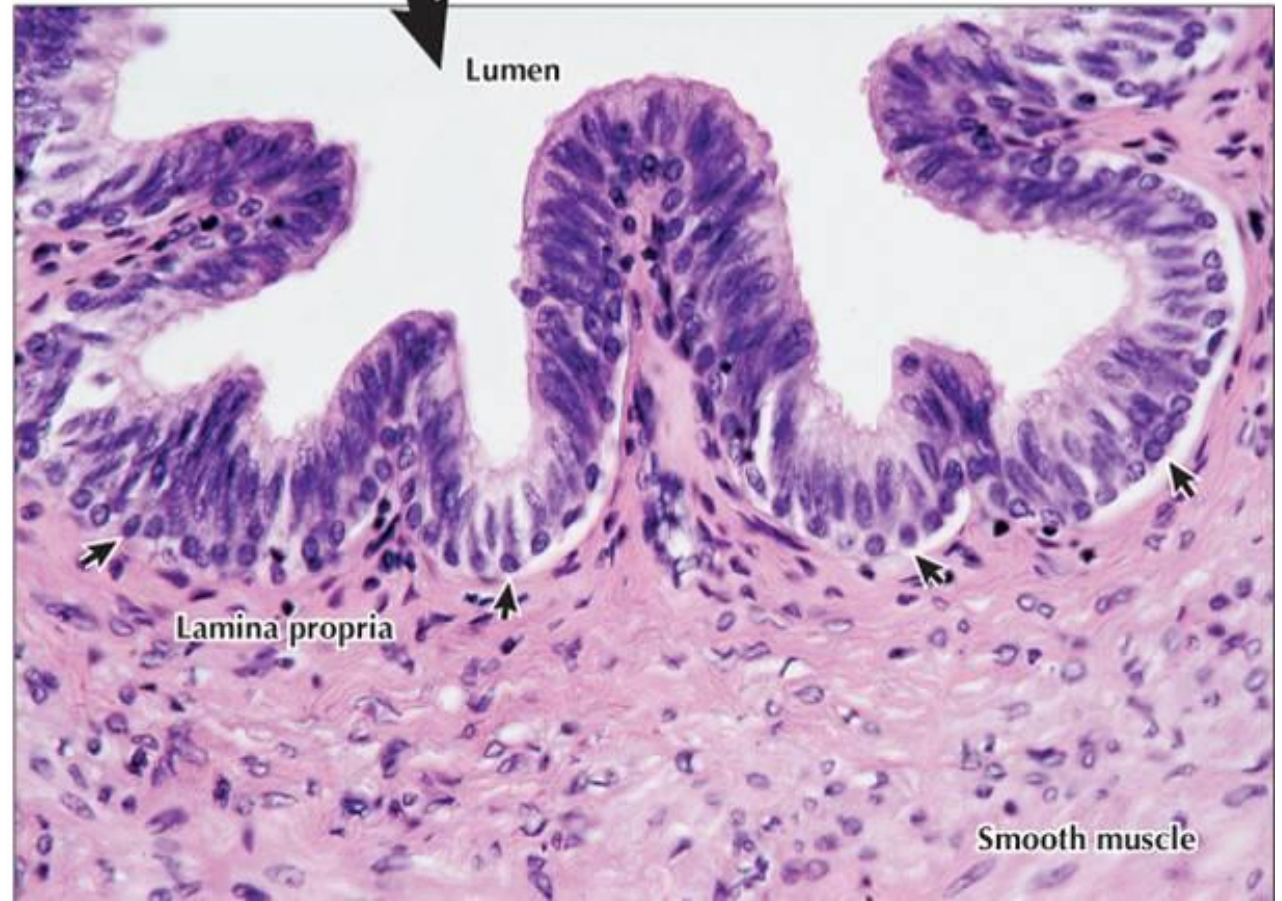
- sliznice
 - dvojřadý epitel se stereocíliemi
 - složená v podélné řasy
- svalovina
 - silná, 3 vrstvy (2 podélné a střední kruhová)
 - brkovitě tuhý
- adventicie

emise = dopravení spermií na colliculus seminalis (na začátek močové trubice)



◀ **LM of the ductus deferens in transverse section.** Folds of mucosa produce a stellate lumen. Around the mucosa is a prominent three-layer coat of tightly spiraled smooth muscle, the muscularis. Blood vessels, nerves, and lymphatics travel through an adventitia of loose connective tissue that covers the ductus externally. 35 \times . H&E.

▶ **Higher magnification LM of the mucosa of the ductus deferens.** The highly folded mucosa consists of pseudostratified columnar epithelium, which closely resembles that of the epididymis. Columnar cells with apical stereocilia and a row of small, round basal cells (**arrows**) are seen. The mucosal folds are due to contraction of underlying smooth muscle. 285 \times . H&E.

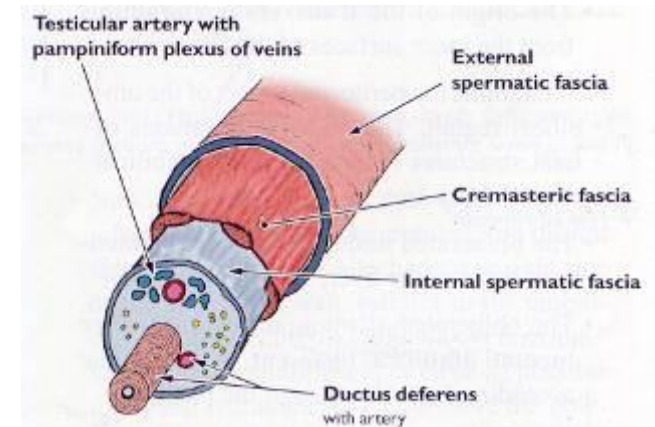


Chámovod = Ductus deferens *zásobení*

- Tepny:
 - a. iliaca int. → a. umbilicalis → **a. ductus deferentis**
- Žíly:
 - plexus pampiniformis, plexus venosus vesicalis
- Míza:
 - n.l. iliaci ext. + int.
- Nervy:
 - plexus deferentialis

Semenný provazec *Funiculus spermaticus* *obaly*

- tunica dartos
- fascia spermatica externa
- m. cremaster cum fascia cremasterica
- fascia spermatica interna



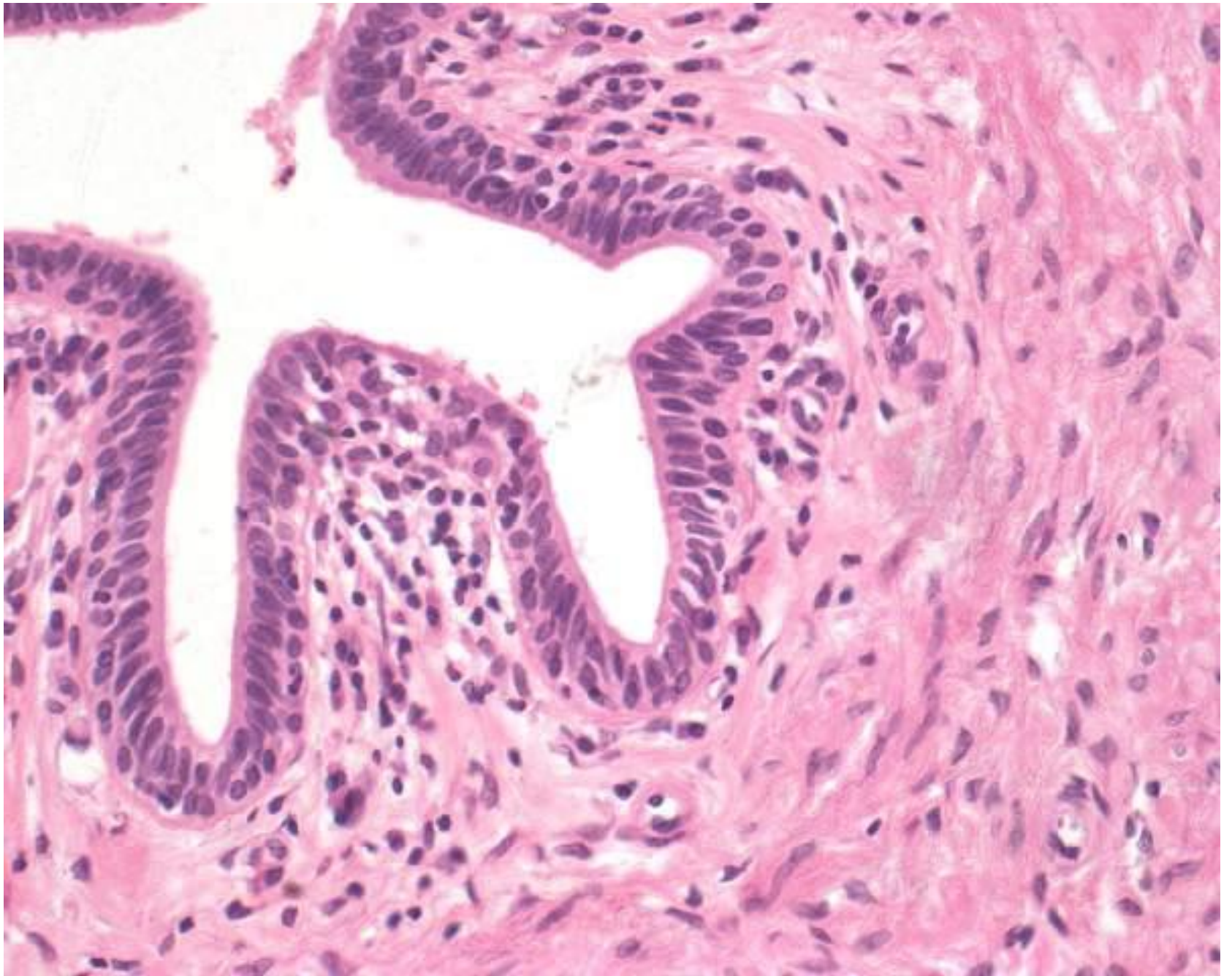
<http://academic.amc.edu/martino/grossanatomy/site/Medical/Lab%20Manual/Reproductive/answers/perineum1.htm>

deriváty břišní stěny vzniklé sestupem varlat

Semenný provazec

obsah

- a. ductus deferentis (← a. iliaca int.)
- a. testicularis (← aorta abdominalis)
- plexus pampiniformis (žilní pleteň) → v. cava inf.
- ductus deferens
- a. et v. cremasterica (← a. epigastrica inf.)
- vestigium processus vaginalis peritonei
- plexus deferentialis et testicularis (= nervové pleteně)
- mízní cévy (podél žil)

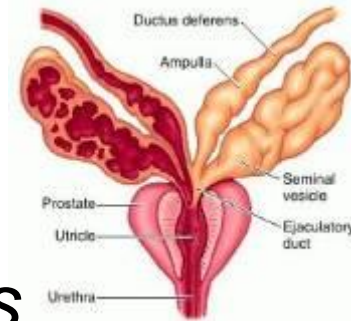


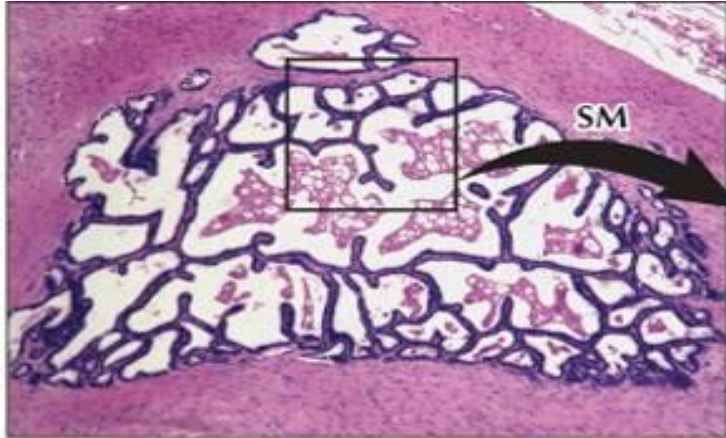Měchýřkovité žlázy

Glandula vesiculosa /seminalis

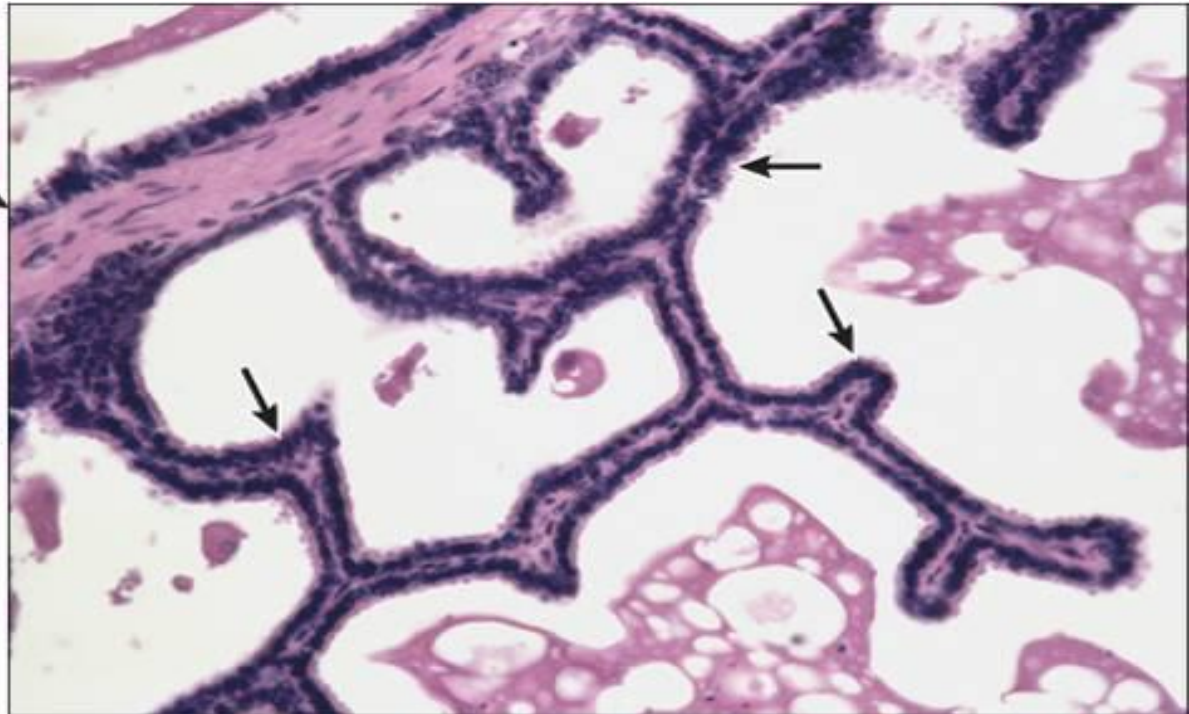
(nesprávně Vesiculae seminales)

- 15 cm
- za močovým měchýřem
- styk s pobřišnicí – *excavatio rectovesicalis*
- jeden stočený vývod (*ductus excretorius*) s bohatými sekundárními a terciárními řasami (*plicae mucosae*) → *ductus ejaculatorius*
- jednovrstevný kubický až cylindrický epitel, místy dvojřadý
- svalovina: 2 vrstvy
 - vnitřní kruhová a vnější podélná
- sekret: 70 % ejakulátu, pH 7,2 –7,6
 - **fruktóza** + bílkoviny + prostaglandiny + citrát + semenogelin

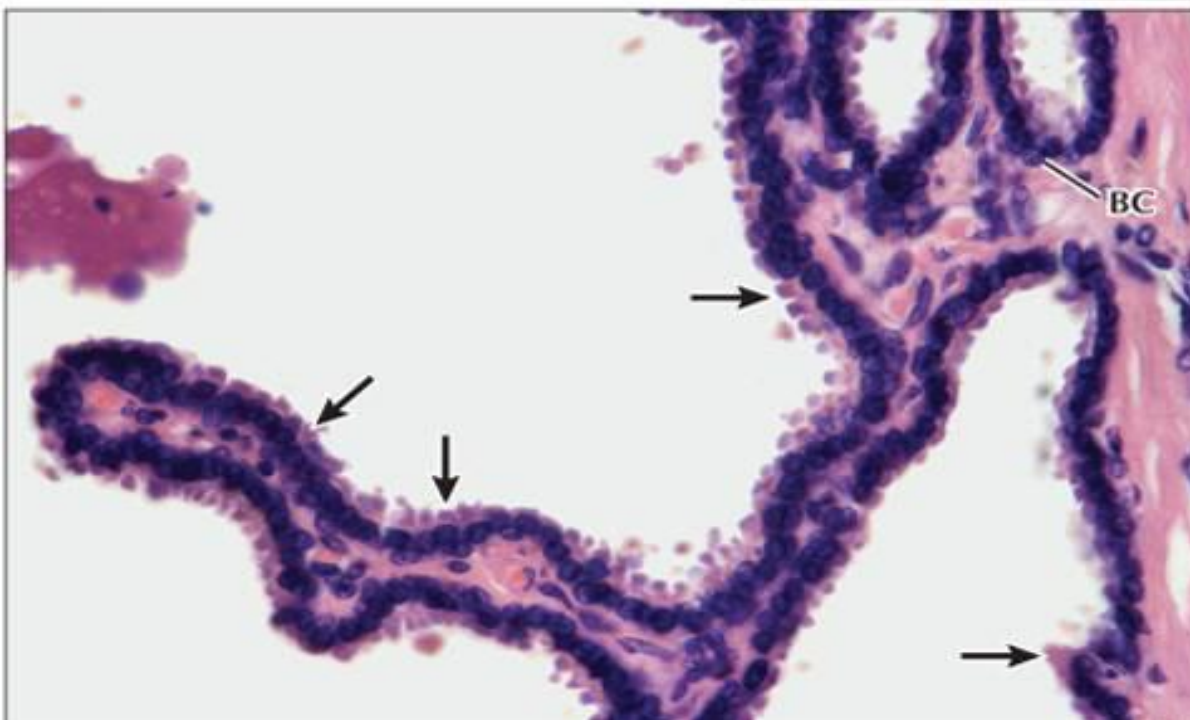




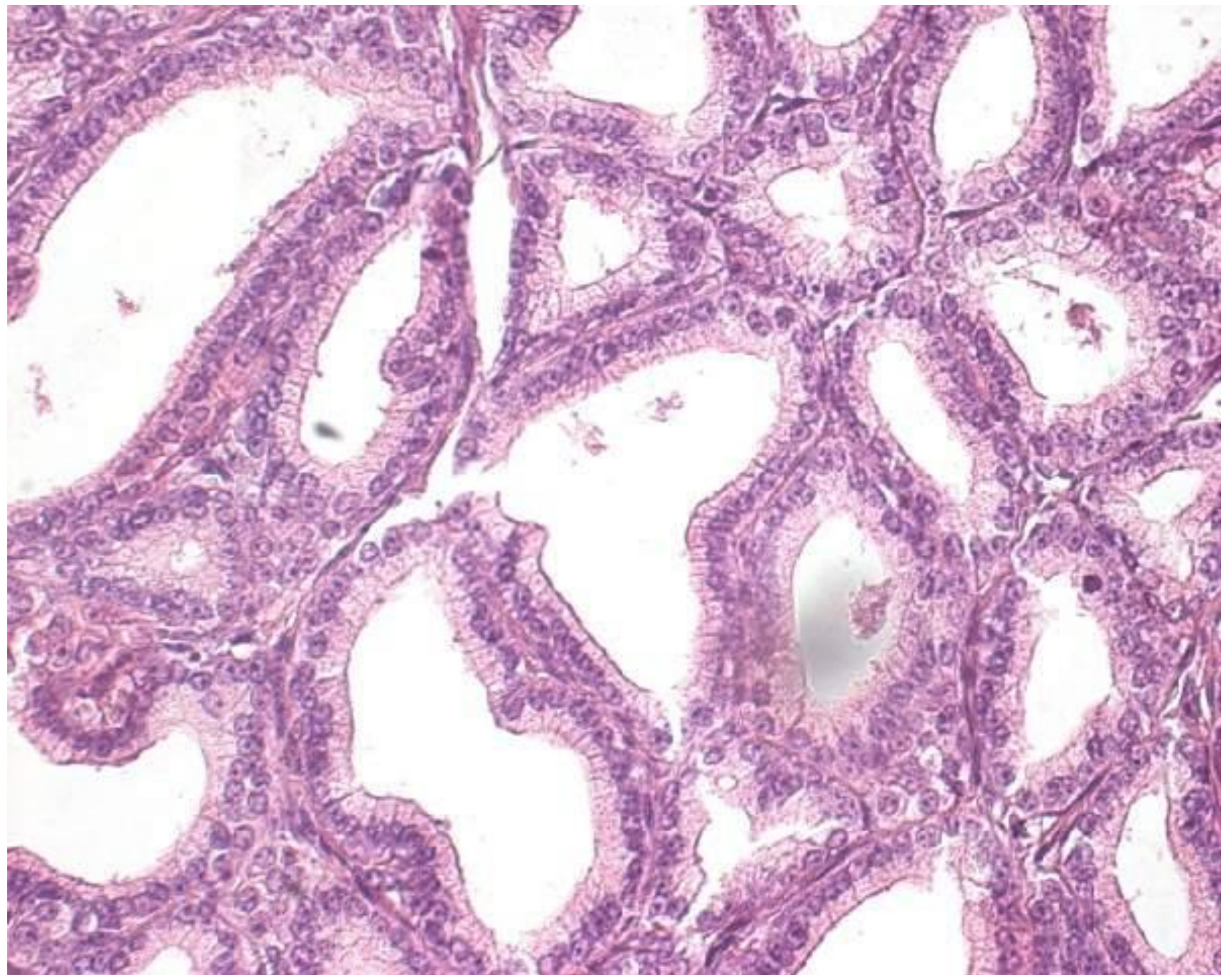
▲ **LM of the seminal vesicle.** The gland's mucosal folds are complex, and its wall has smooth muscle (**SM**) arranged tightly in inner circular and outer longitudinal layers. Flocculent eosinophilic material fills the lumen. 50 \times . H&E.



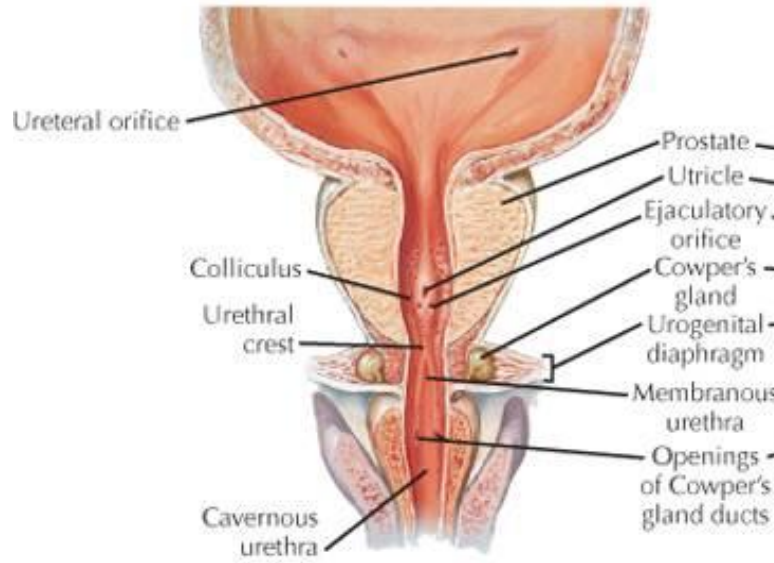
▲ **Higher magnification LM of the mucosa of the seminal vesicle.** The honeycombed mucosa has an epithelium (**arrows**) composed of columnar cells and basal cells. Semen consists of spermatozoa formed in germinal epithelium of the testis and seminal fluid, the components of which are secreted by the excretory duct system and accessory glands. Most of this fluid is produced in seminal vesicles. 280 \times . H&E.



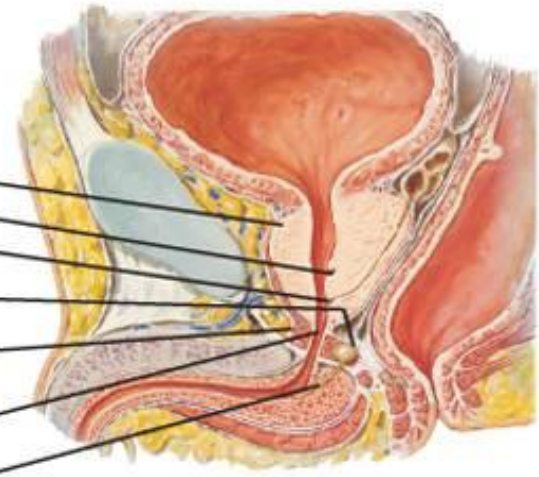
◀ **High-magnification LM of the mucosa of the seminal vesicle.** The epithelium is usually pseudostratified, but it may be simple columnar in places. Its height varies with age, phase of secretion, and hormonal influence. Columnar cells with eosinophilic, dome-shaped apical cytoplasm (**arrows**) are normally interspersed with small rounded basal cells (**BC**). 500 \times . H&E.



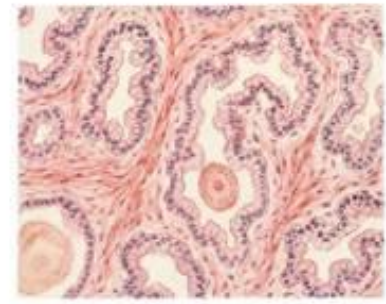
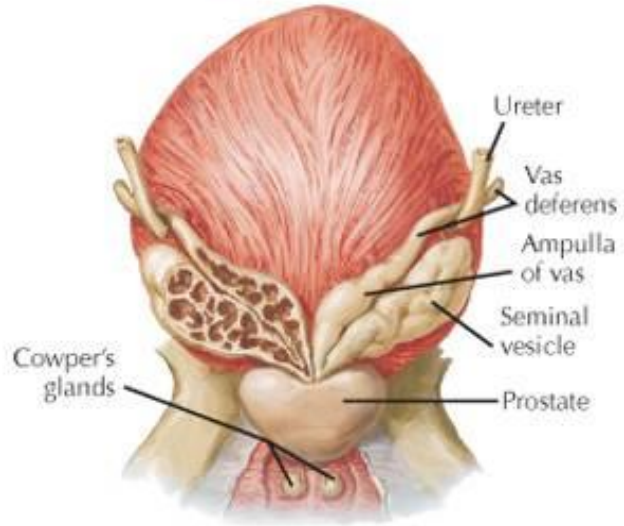
▼ Frontal section.



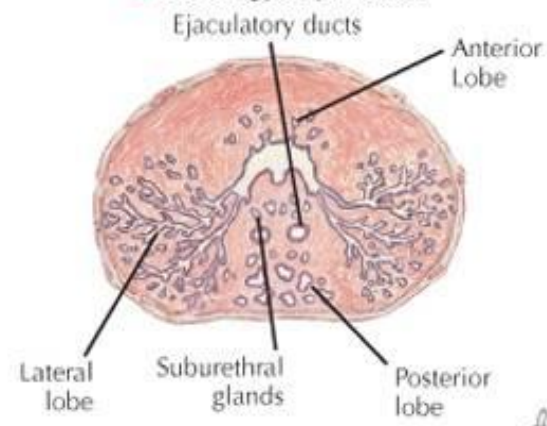
▼ Sagittal section.



▼ Posterior view.



▲ Histology of prostate.



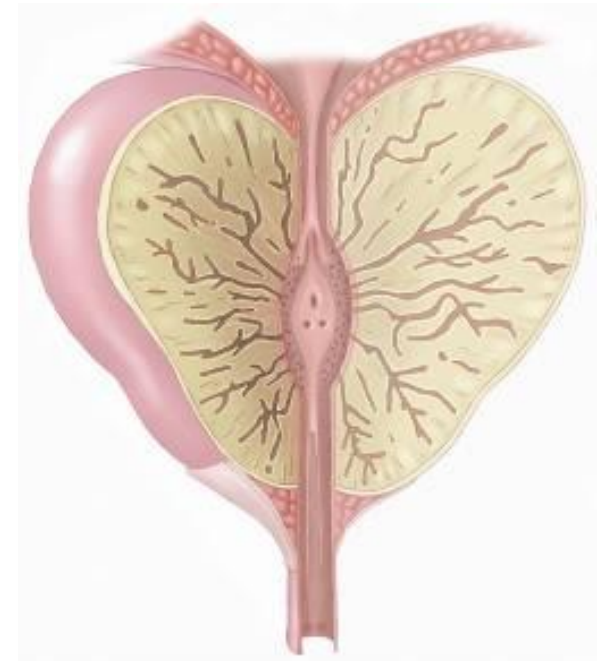▲ Cross section (schematic: at level of verumontanum).

F. Netter M.D.

Předstojná žláza

Prostata

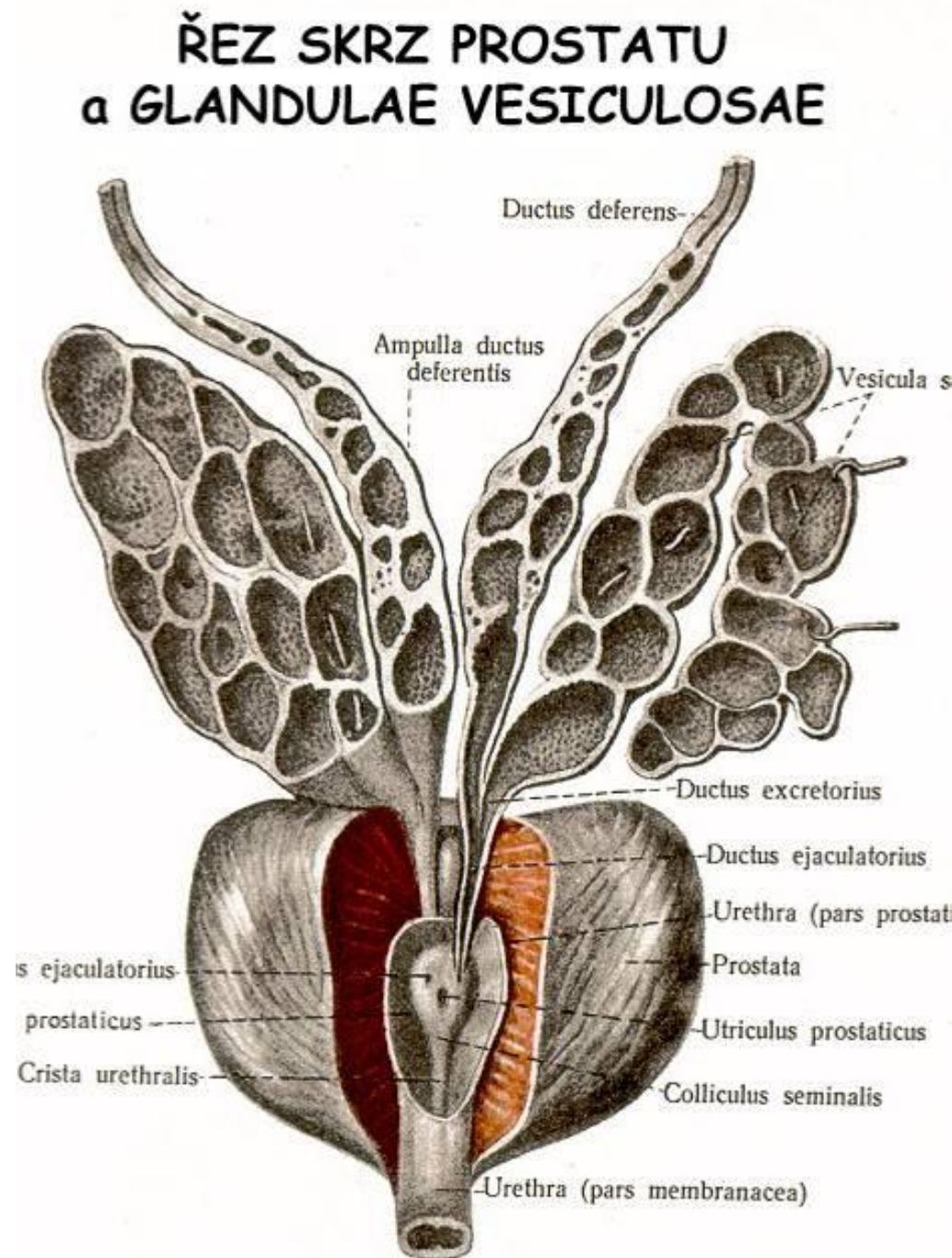
- 20 g, rozměry 4 x 3 x 2 cm
- vnější popis:
 - basis, apex, isthmus
 - facies anterior, posterior et inferolateralis dx.+sin.
- dělení:
 - lobi prostatae: dexter et sinister
 - lobulus inferiorposterior, inferolateralis, superomedialis, anteromedialis
 - lobus medius
- pars prostatica urethrae
 - pars proximalis et distalis
- ductus ejaculatorius



Předstojná žláza

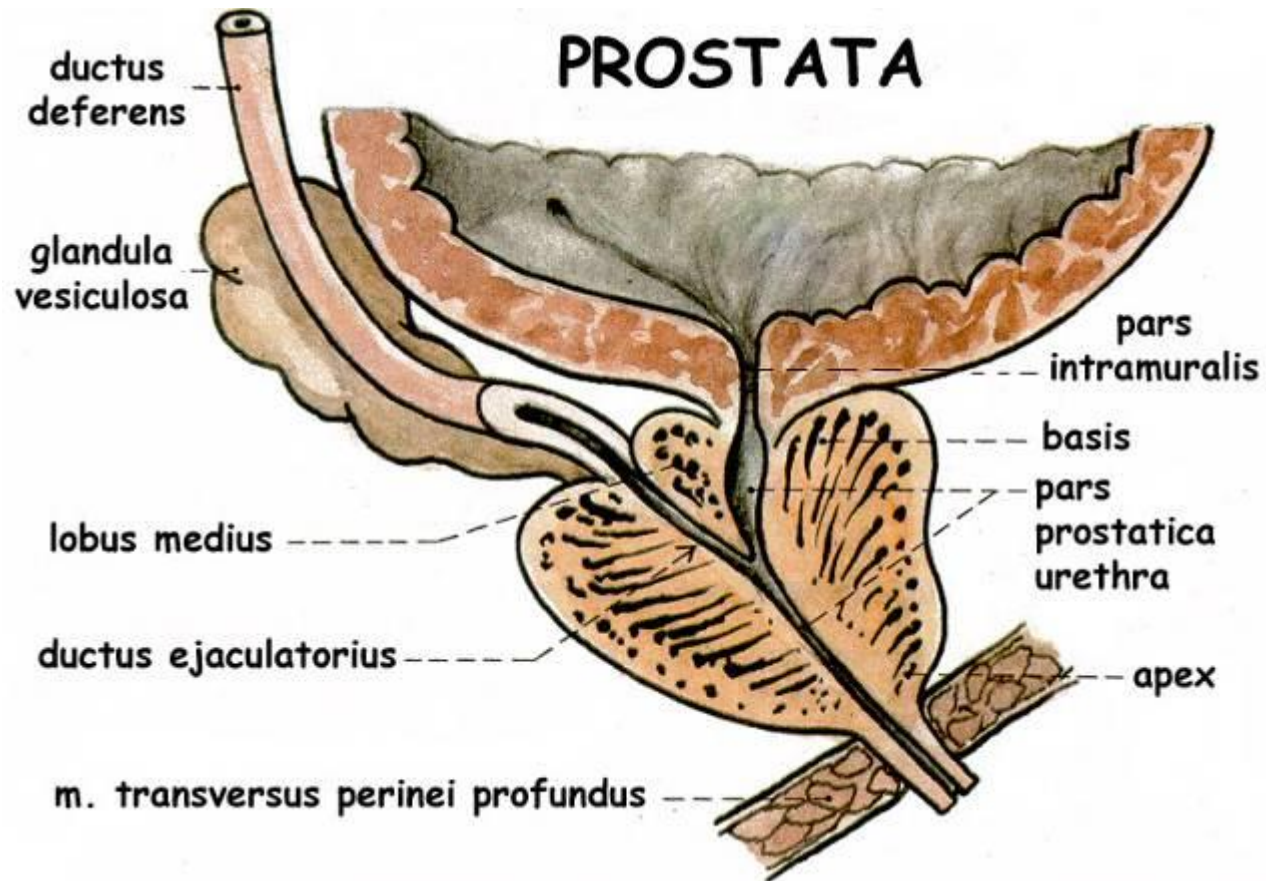
vnitřní stavba

- pars prostatica urethrae
 - crista urethralis
 - colliculus seminalis
 - utriculus prostaticus
 - sinus prostaticus
 - ductuli prostatici (15-30)
- glandulae prostaticae
 - glandulae mucosae
 - glandulae submucosae
 - glandulae principales (30-50)
- (area trapezoidea)



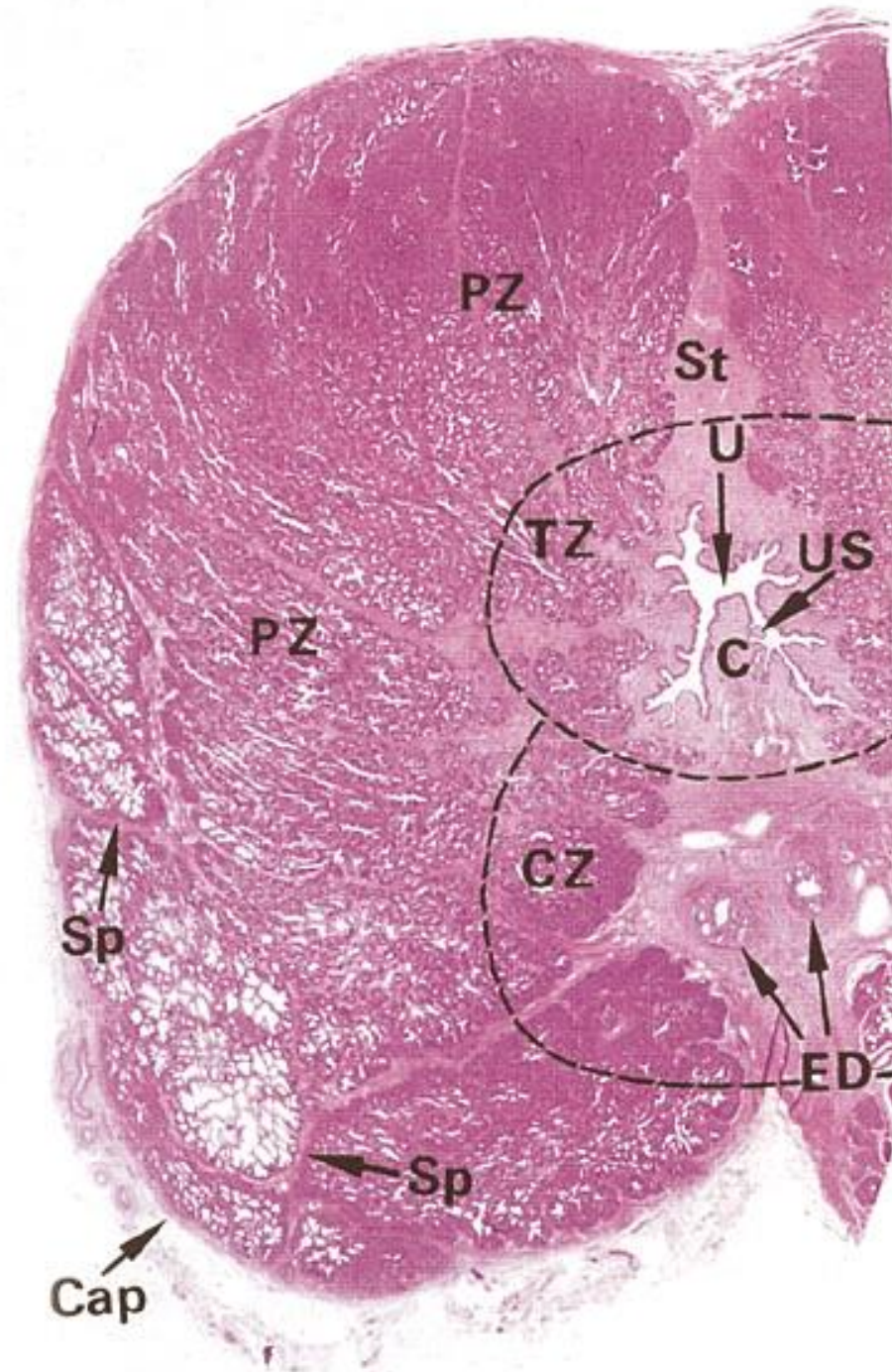
Prostata – *poloha a syntopie*

- pod močovým měchýřem subperitoneálně
- nad pánevním dnem
- m. **puboprostaticus** – kosterní
- m. **vesicoprostaticus** – hladký



Předstojná žláza řez

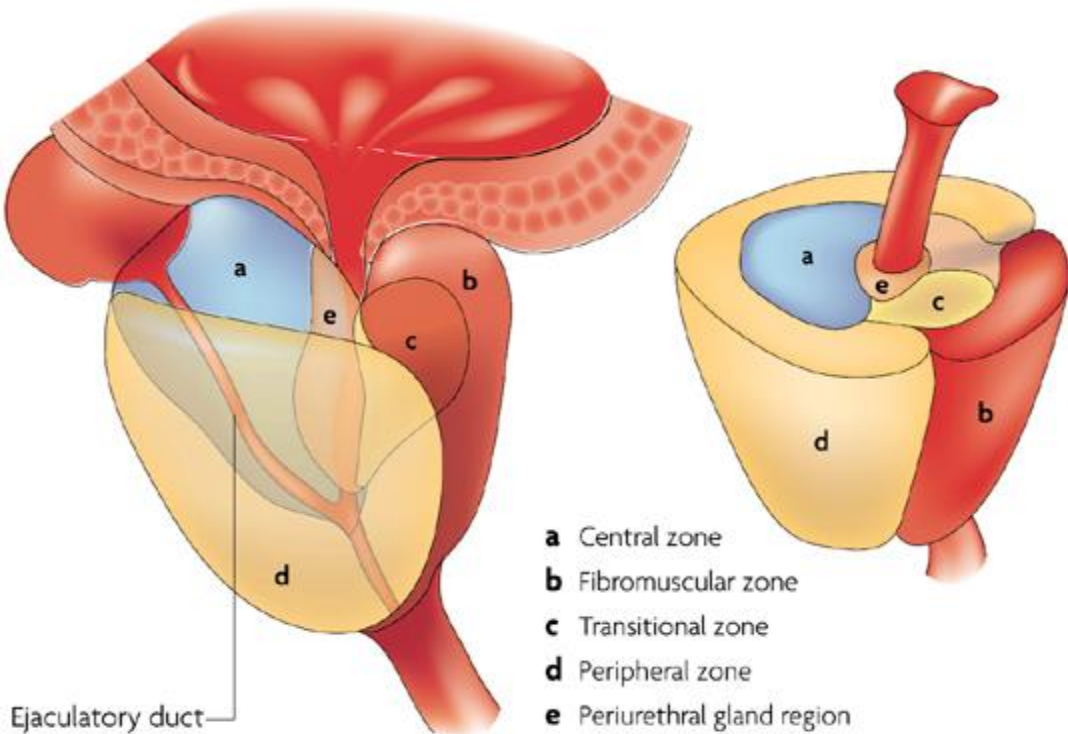
- capsula periprostatica = fascia pelvis visceralis
- capsula prostatica
 - stratum externum vasculosum = plexus venosus prostaticus
 - stratum intermedium fibrosum
 - stratum internum musculare
- žlázy (*parenchyma glandulare*)
- fibromuskulární stroma (*stroma fibromyoelasticum*)



Histologické zóny (dle McNeala)

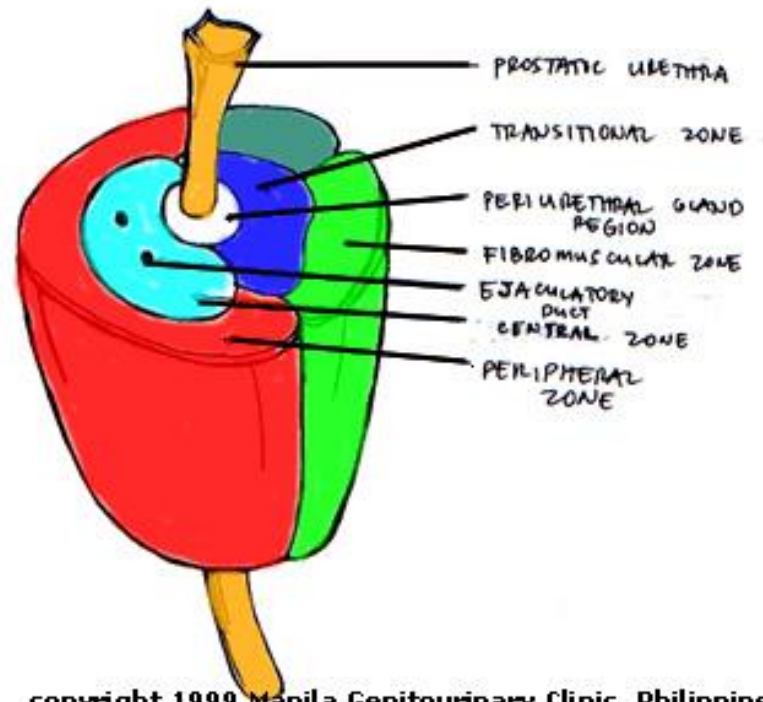
- periuretrální zóna (*zona glandularium periurethralium*)
 - úzký pruh slizničních žlázek (*glandulae mucosae*) ve svalovině trubice
- přechodní / vnitřní zóna (*zona anteromedialis / transitionis*)
 - horní část mezi periferní a periuretrální zónou (*glandulae submucosae*)
- periferní / vnější zóna (*zona inferoposterolateralis / peripheralis*)
 - vnější část – hlavní žlázy (*glandulae principales*)
- centrální zóna (*zona superomedialis / centralis*)
 - vnitřní klínovitá část kolem ductus ejaculatorii
- přední nežlaznatá zóna (*isthmus / zona anteromediana*)
 - žádné žlázy, jen fibromuskulární stroma

Prostate zones



- a** Central zone
- b** Fibromuscular zone
- c** Transitional zone
- d** Peripheral zone
- e** Periurethral gland region

Ejaculatory duct



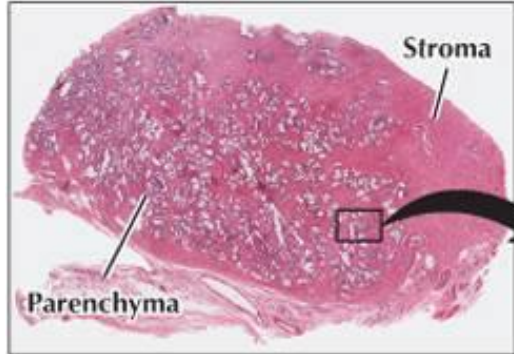
copyright 1999 Manila Genitourinary Clinic, Philippines

	Prostate zone		
	Peripheral	Transition	Central
Focal atrophy			
Acute inflammation			
Chronic inflammation			
Benign prostatic hyperplasia			
High-grade PIN			
Carcinoma			

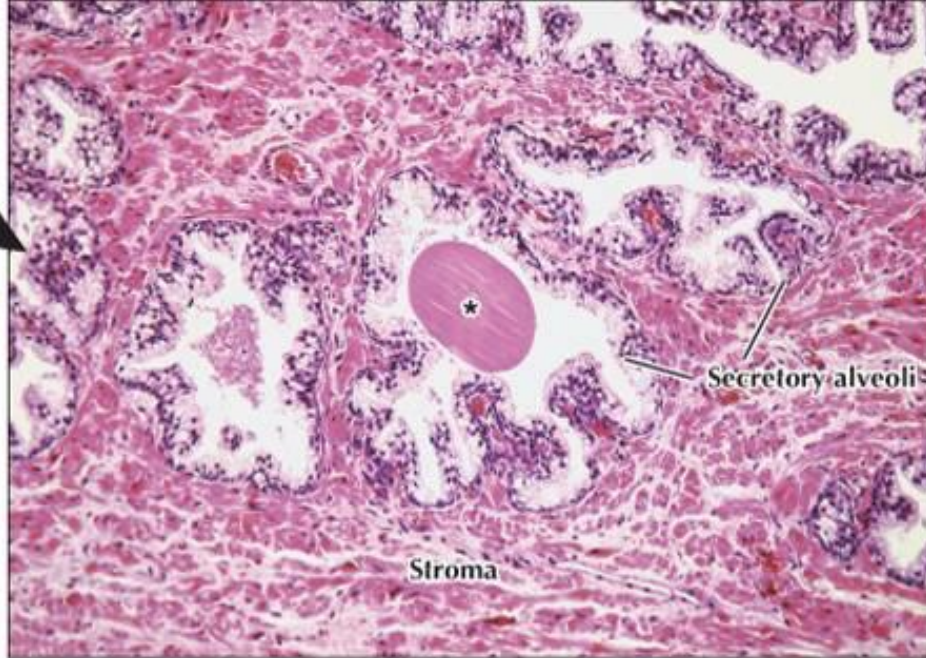 High prevalence	 Low prevalence
 Medium-high prevalence	 None

Předstojná žláza – *vnitřní stavba*

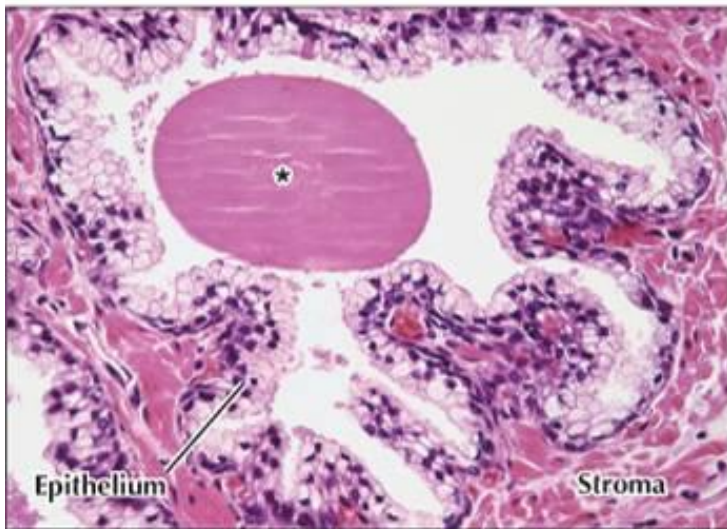
- **jednovrstevný, dlaždicový až cylindrický** (výjimečně dvouřadý) epitel
 - výška buněk odpovídá aktivitě žlázy
- hlavní žlázy: tuboalveolární větvené
- endokrinní buňky
- **prostatické konkrementy** (*concretio prostatica; corpus amylaceum*) – glykoproteiny + soli vápníku
- stromální buňky
 - 5 α -reduktáza mění testosteron na dihydrotestosteron (DHT)
- sekret: 30 %, pH 6,4
 - zinek, citrát, prostaglandiny, spermin a spermidin, proteázy, **prostatická frakce kyselých fosfatázy**, Ig, **PSA** (prostatický specifický antigen)



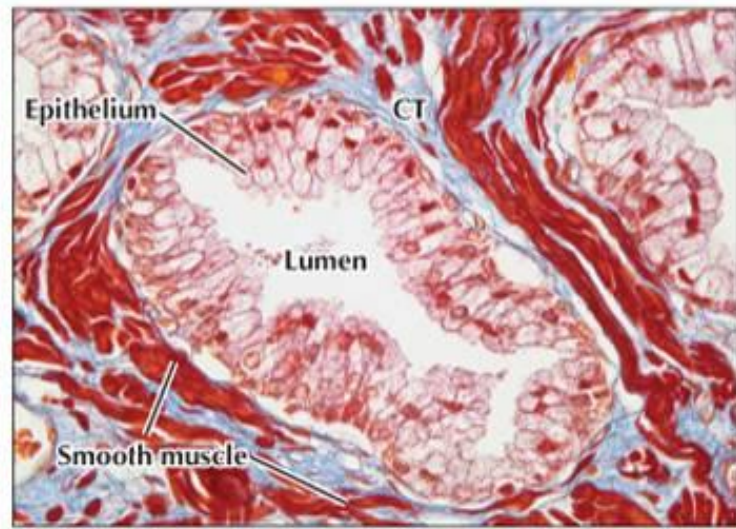
▲ **LM of the prostate at low magnification.** Glandular parenchyma and fibromuscular stroma make up the gland. Note the branching nature of the tubuloalveolar glandular units. 5×, H&E.



► **LM of part of the prostate.** Glandular epithelium lines irregularly shaped secretory alveoli. A prostatic concretion (★) is in an alveolus lumen. Underlying stroma is a mixture of smooth muscle and connective tissue. 115×, H&E.

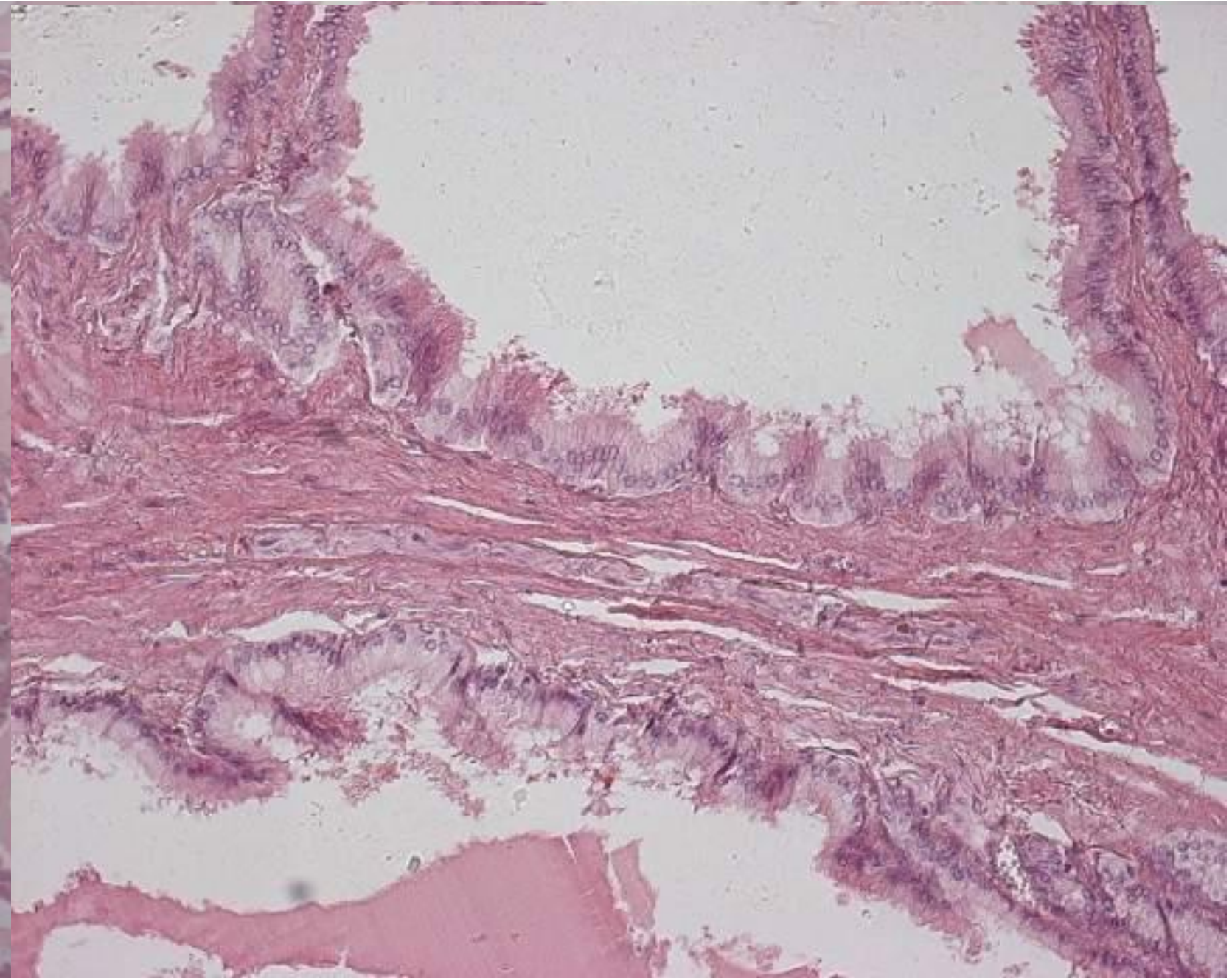


▲ **Higher magnification LM of the prostate.** Pseudostratified epithelium, consisting of columnar cells and small basal cells, lines a secretory alveolus. A prostatic concretion (★) is in the alveolar lumen. A prominent fibromuscular stroma is in adjacent areas. 220×, H&E.

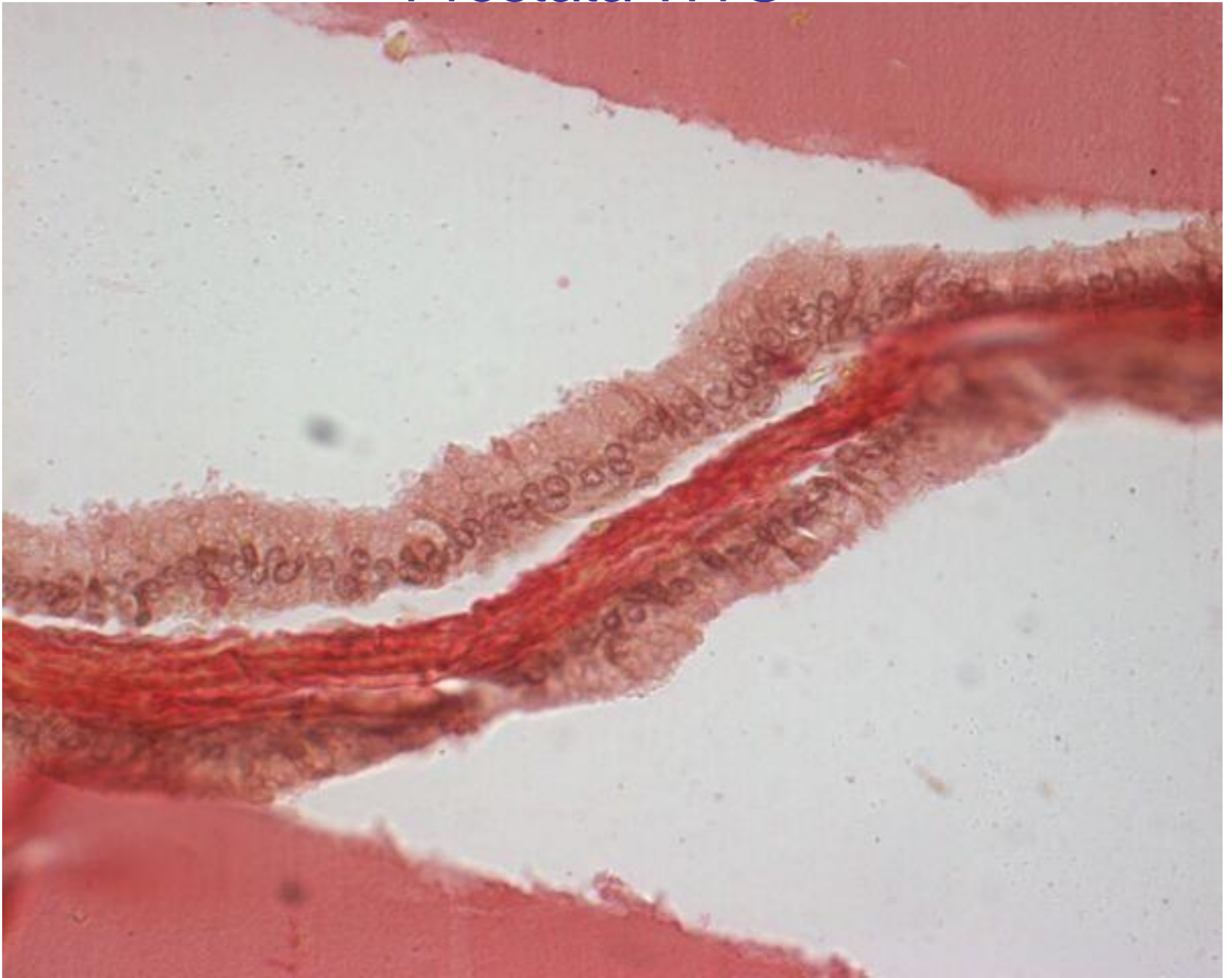


▲ **Higher magnification LM of a secretory alveolus in the prostate.** Columnar epithelial cells, which have lightly stained apical cytoplasm, line the lumen. Smooth muscle cells in the stroma are red; connective tissue (CT) is blue. 300×, Masson's trichrome.

Prostata HE

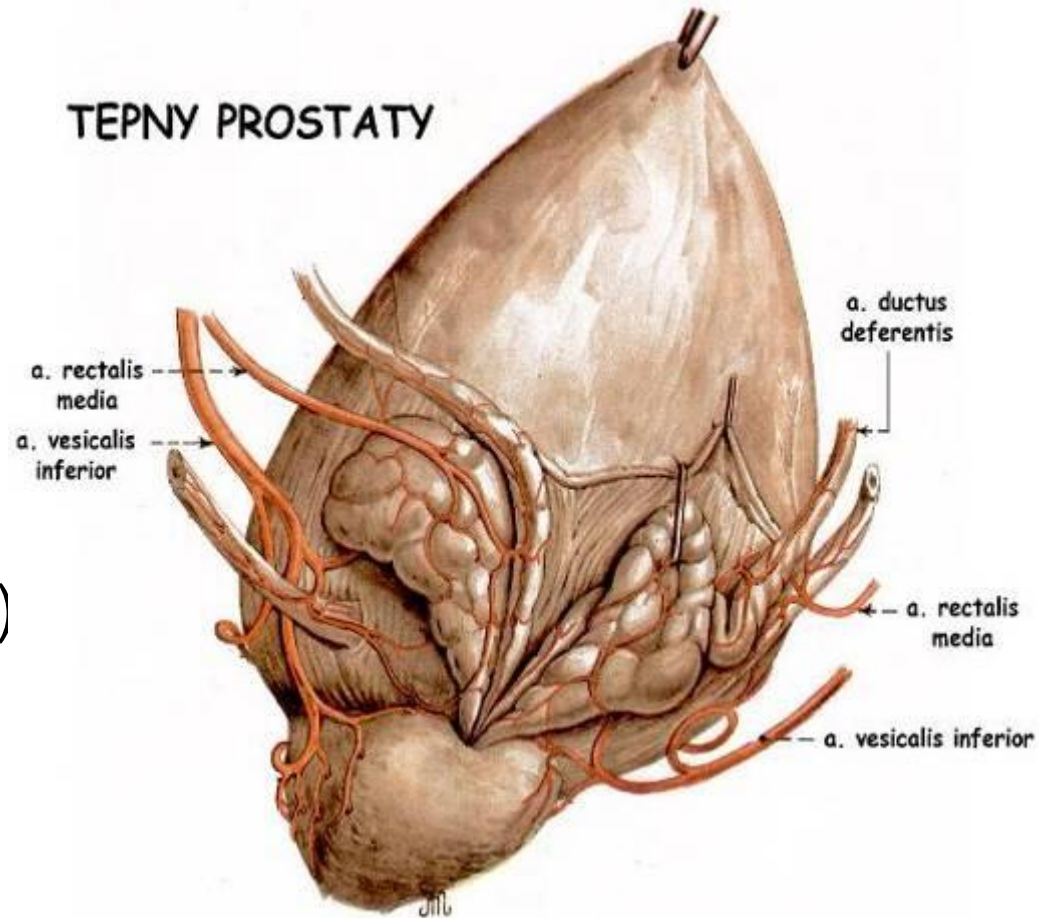


Prostata WvG



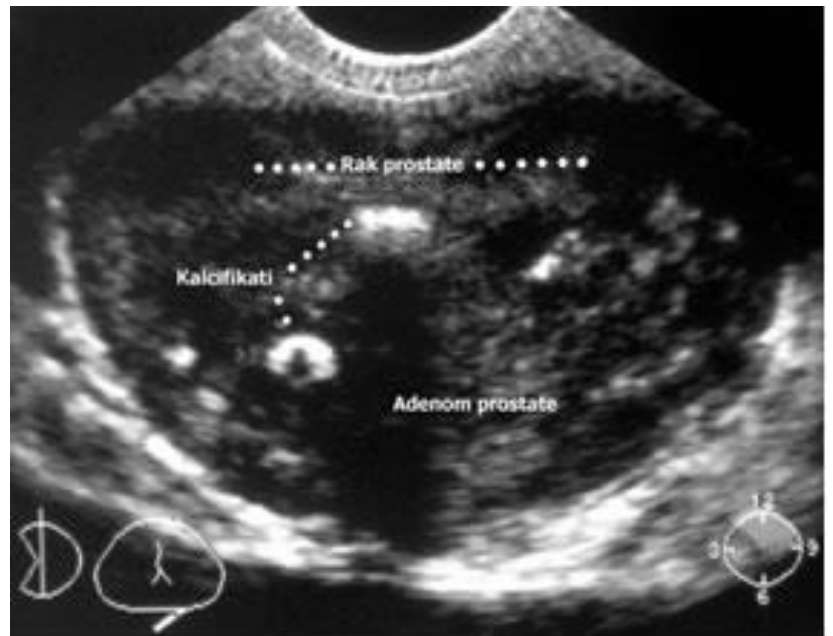
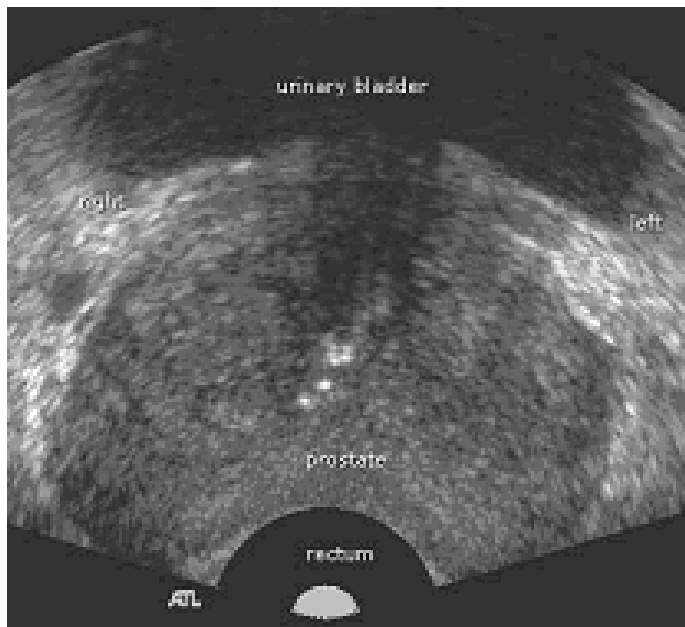
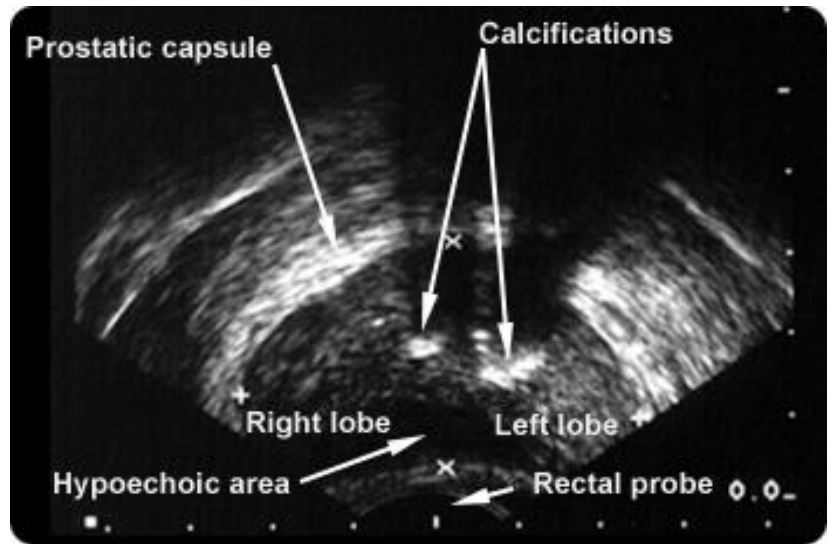
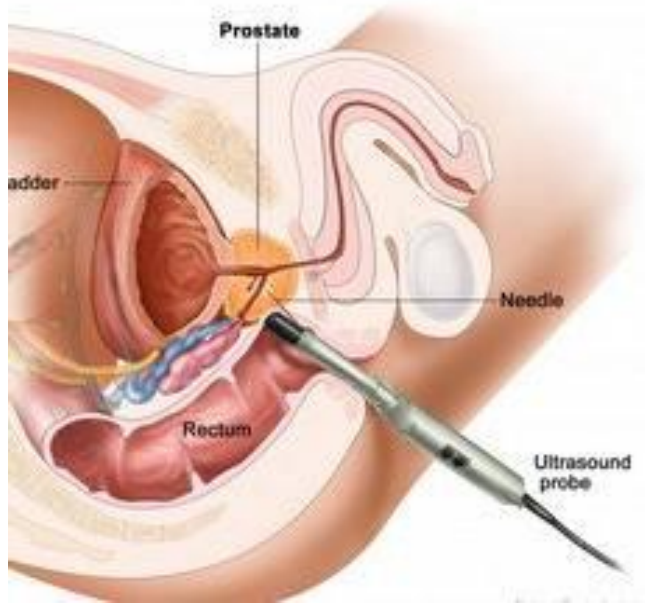
Prostata + glandulae vesiculosae zásobení

- Tepny: větve z **a. iliaca int.**
→
a. ductus deferentis
a. vesicalis inferior
a. rectalis media
- Žíly: plexus venosus prostaticus + vesicalis → **v. iliaca int.**
- Míza: **n. l. iliaci int.** + ext., **n.l. sacrales** (jen prostata!)
- Nervy: plexus hypogastricus inf. → plexus prostaticus



Předstojná žláza – *klinika*

- benigní hyperplázie
 - 50 % nad 50 let
 - hyperplázie slizničních žláz – v přechodní a centrální zóně
 - ↑ hladina DHT
 - periferní zóna se mění na tenké a tuhé tzv. chirurgické pouzdro
- maligní karcinom
 - 85 % vzniká v periferní zóně
 - ↑ hladina prostatické frakce kyselé fosfatázy v krvi (PAP), PSA



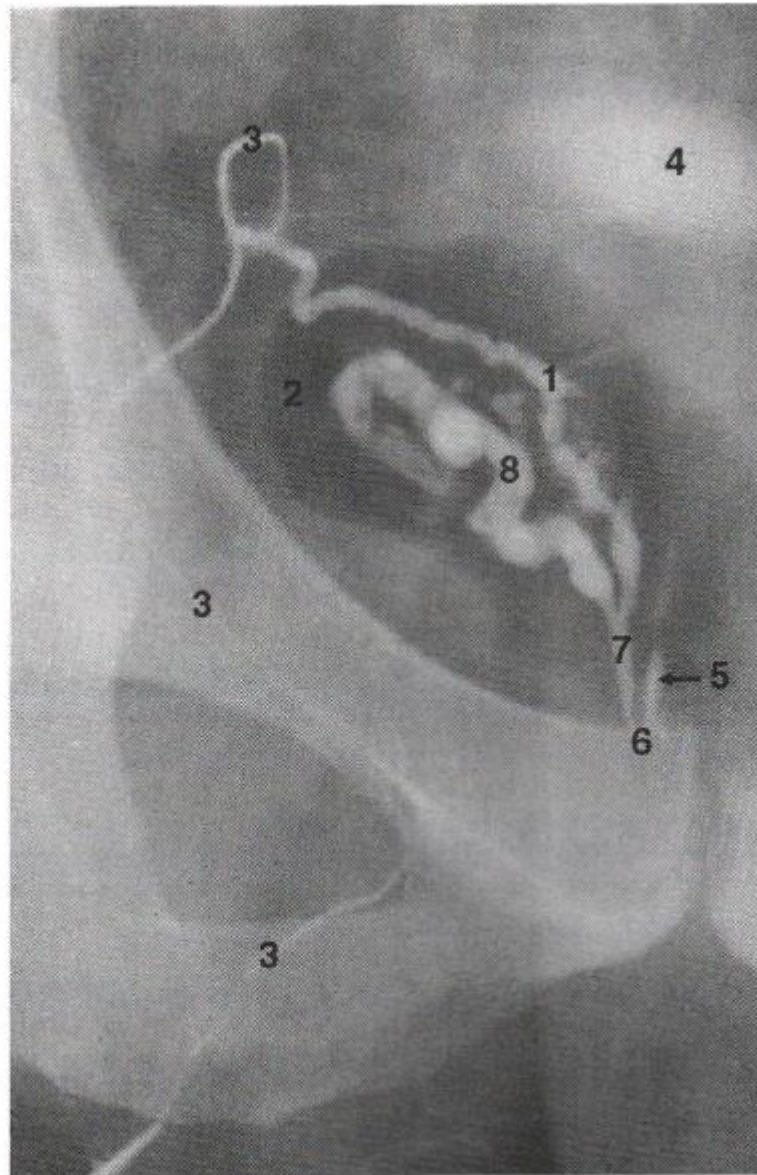


Figure 4-13. A seminal vesiculogram. (1) Ampulla of ductus deferens; (2) colonic gas; (3) ductus deferens (vas deferens); (4) full urinary bladder; (5) left ejaculatory duct; (6) position of seminal colliculus (verumontanum); (7) right ejaculatory duct; (8) seminal vesicle. Reproduced with permission from Weir, J and Abrahams, PH: *Imaging Atlas of Human Anatomy*, 2e, London, UK, Mosby International, 1997.

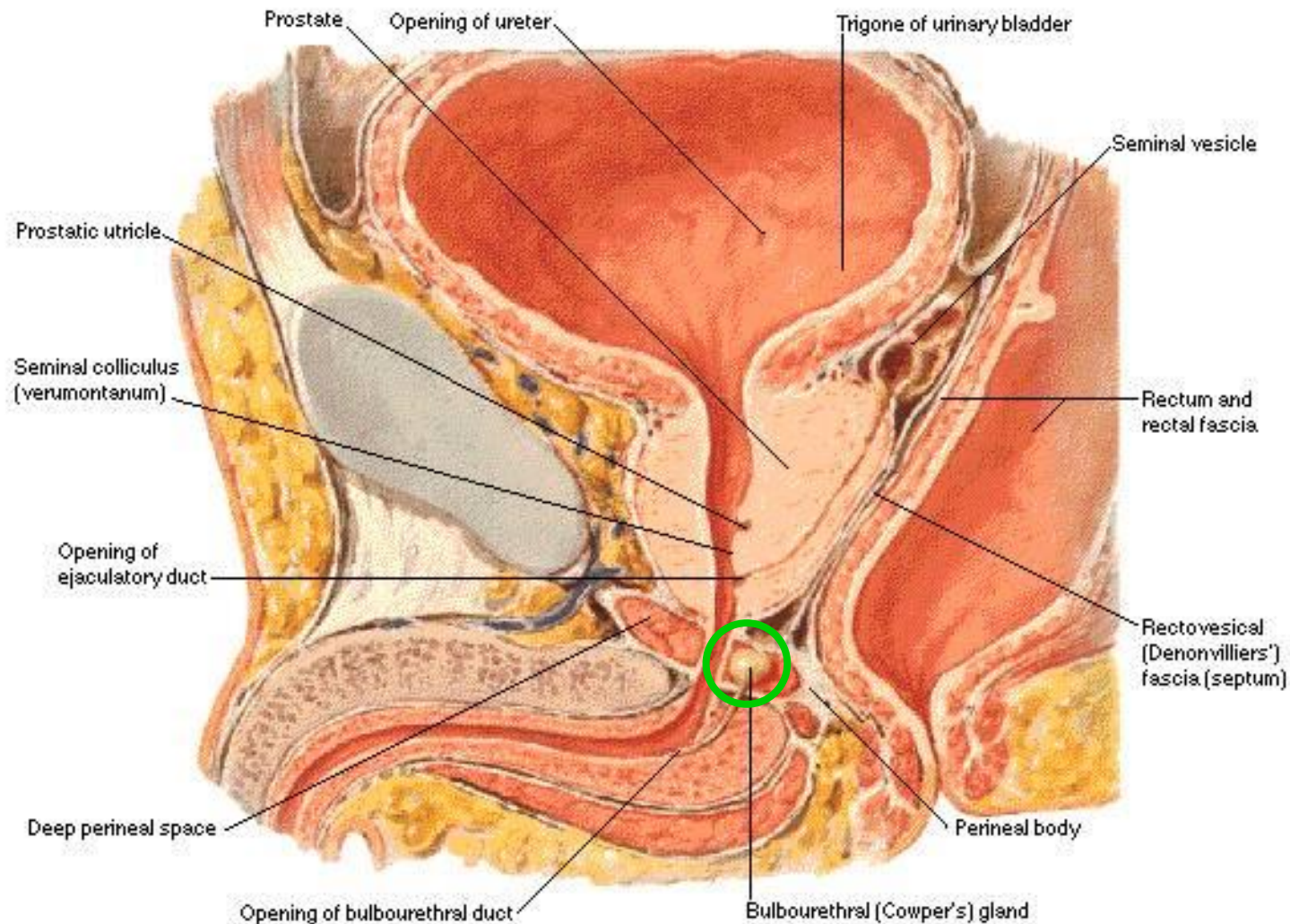
Bulvotrubicová žláza

Glandulae bulbourethrales Cowperi

- párová
- složené mucinózní tuboalveolární žlázy
 - jednovrstevný cylindrický epitel
 - sekreční a endokrinní buňky
- velikosti hrachu (5 mm)
- zdola v m. transversus perinei profundus
- krátký vývod (*ductus gl. bulbourethralis*)
 - vícevrstevný cylindrický epitel
 - bazální, cylindrické a pohárkové buňky
- ústí do *ampulla urethrae* (rozšířený začátek pars spongiosa)
- sekret: čirý lepkavý, činí močovou trubici skluznou pro ejakulát (galaktóza, sialová kyselina)

Bulvotrubicová žláza

Glandulae bulbourethrales Cowperi



Mužská močová trubice

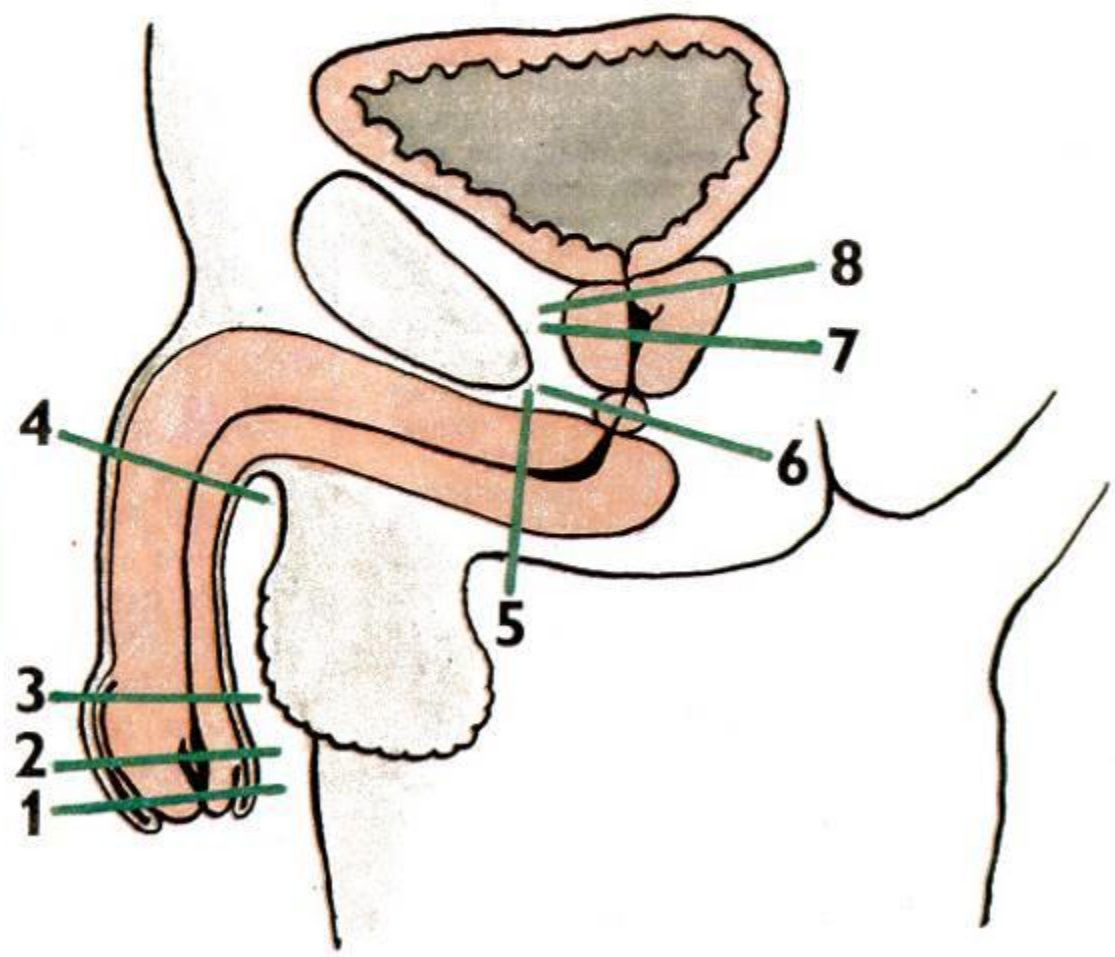

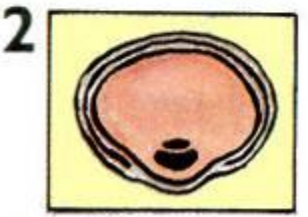
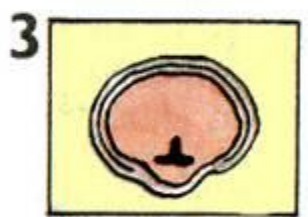
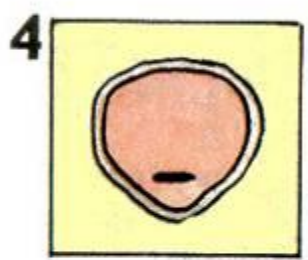
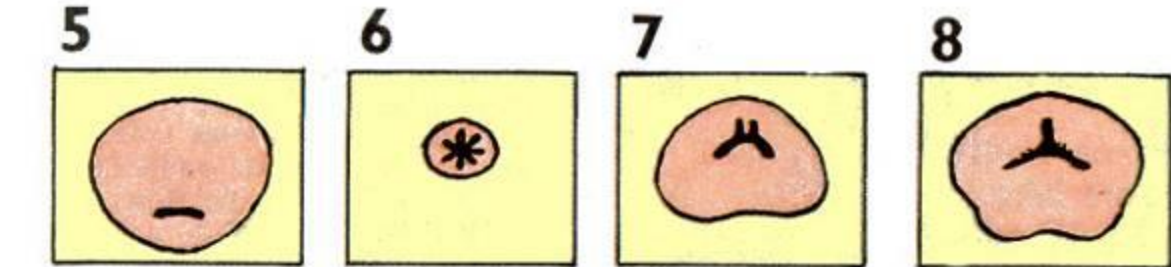
Urethra masculina

- ostium urethrae internum (accipiens, evacuans)
- pars intramuralis
- **pars prostatica** (pars proximalis x distalis)
 - crista urethralis, colliculus seminalis, utriculus prostaticus
- **pars intermedia** (= membranacea)
 - m. sphincter urethrae externus
- **pars spongiosa** (**ampulla, fossa navicularis**)
 - lacunae et glandulae urethrales, glandulae et ductus paraurethrales
- ostium urethrae externum
- zúžení (4) a rozšíření (3)
- *klinicky*: přední a zadní urethra

Mužská močová trubice

Urethra masculina

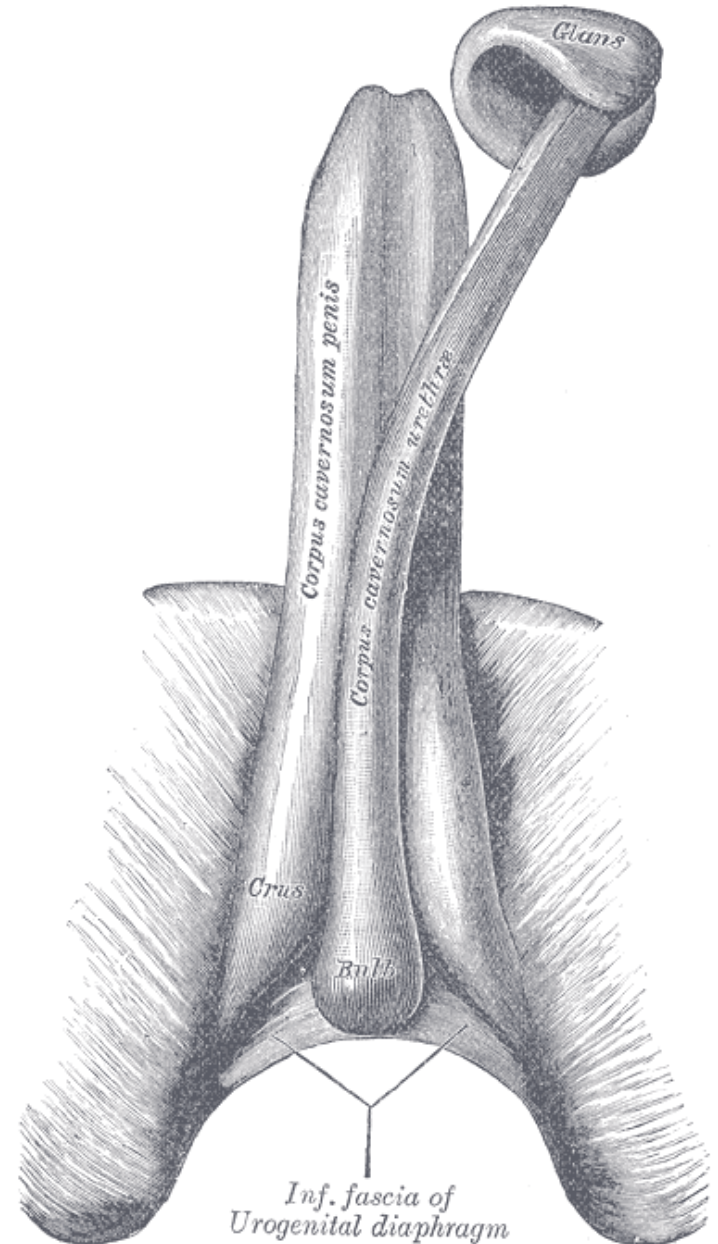
- první 2 části přechodní epitel
- další 2 části dále vícevrstevný cylindrický
- ve fossa navicularis vícevrstevný dlaždicový nerohovějící
- ve vnějším ústí vícevrstevný dlaždicový rohovějící
- lacunae urethrales (*Morgagni*)
 - v celé pars spongiosa urethrae
- glandulae urethrales (*Littréi*)
 - malé mucinózní
 - mazací funkce
- ductus paraurethrales (*Skenei-Schüllerii*)



URETHRA MASCULINA

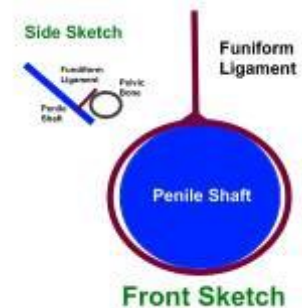
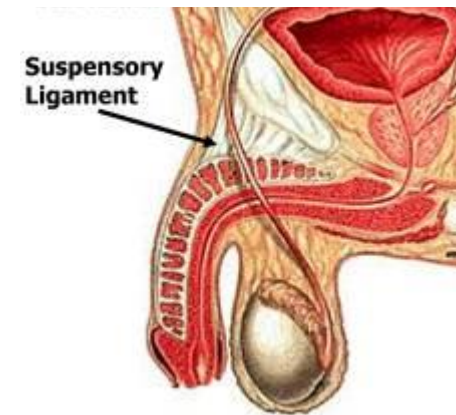
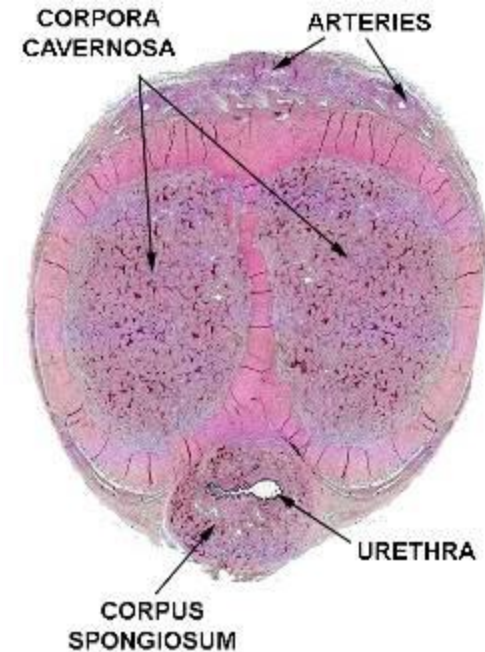
Pyj = *Penis*

- radix
- crus dextrum + sinistrum
- corpus
- dorsum + facies urethralis
- glans
 - corona, collum
- preputium
 - frenulum
 - (glandulae preputiales *Tysoni*)
- raphe
- corpora cavernosa (2)
- corpus spongiosum (1)
 - bulbus



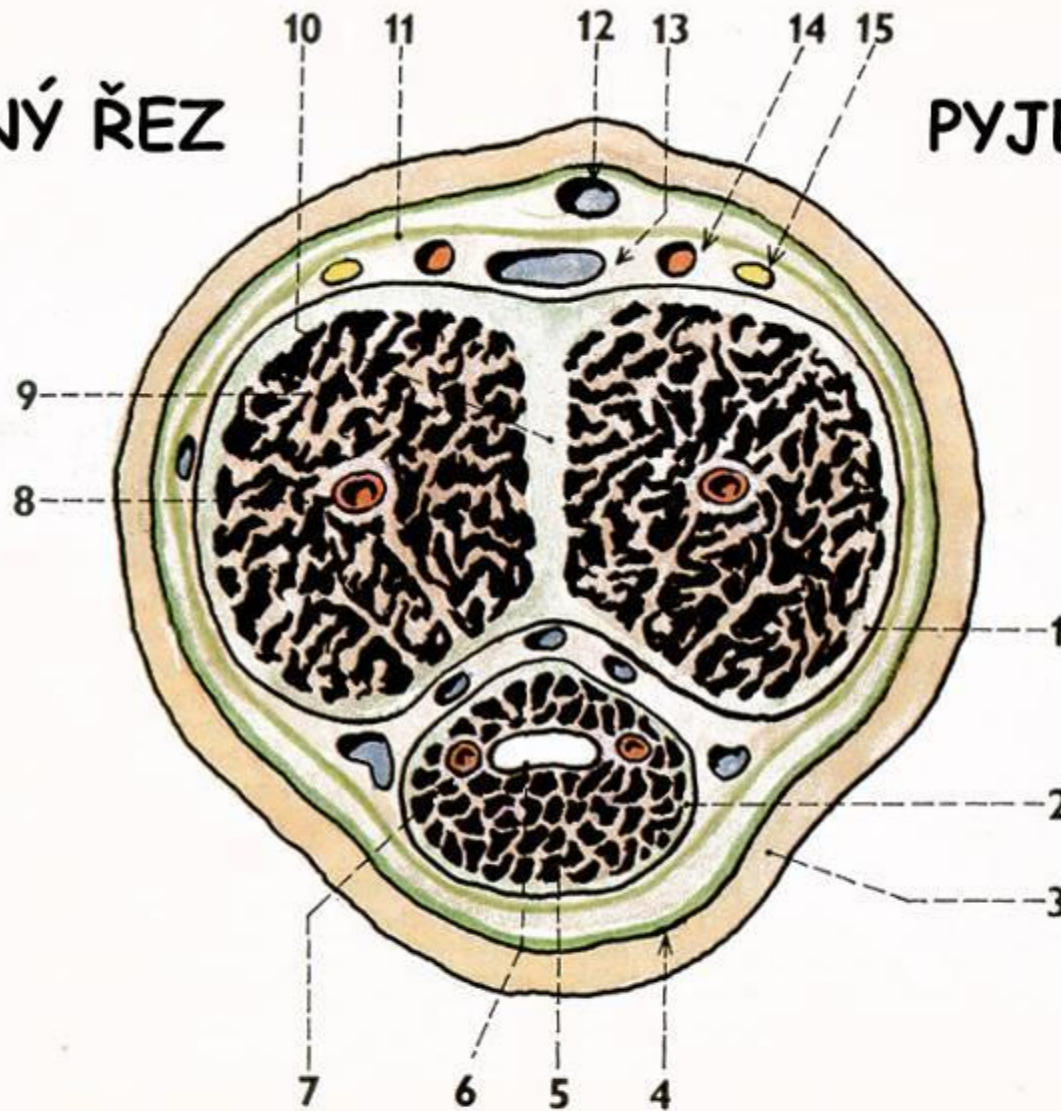
Pyj = *Penis* *vnitřní stavba*

- tunica albuginea
- septum
- trabeculae
- cavernae
- obaly:
 - fascia penis superficialis
 - fascia penis profunda (Bucki)
- fixace:
 - ligamentum fundiforme
 - ligamentum suspensorium
 - crura penis na crista phallica ossis pubis



PŘÍČNÝ ŘEZ

PYJEM



1 / tunica albuginea

2 / jemnější tunica albuginea na corpus spongiosum

3 / kůže

4 / fascia penis superficialis

5 / corpus spongiosum penis

6 / urethra (její pars spongiosa)

7 / a. urethralis

8 / a. profunda penis

9 / corpus cavernosum penis

10 / septum penis (septum pectiniforme)

11 / fascia penis profunda

12 / v. dorsalis penis superficialis (někdy nepárová)

13 / v. dorsalis penis profunda (nepárová)

14 / a. dorsalis penis

15 / n. dorsalis penis

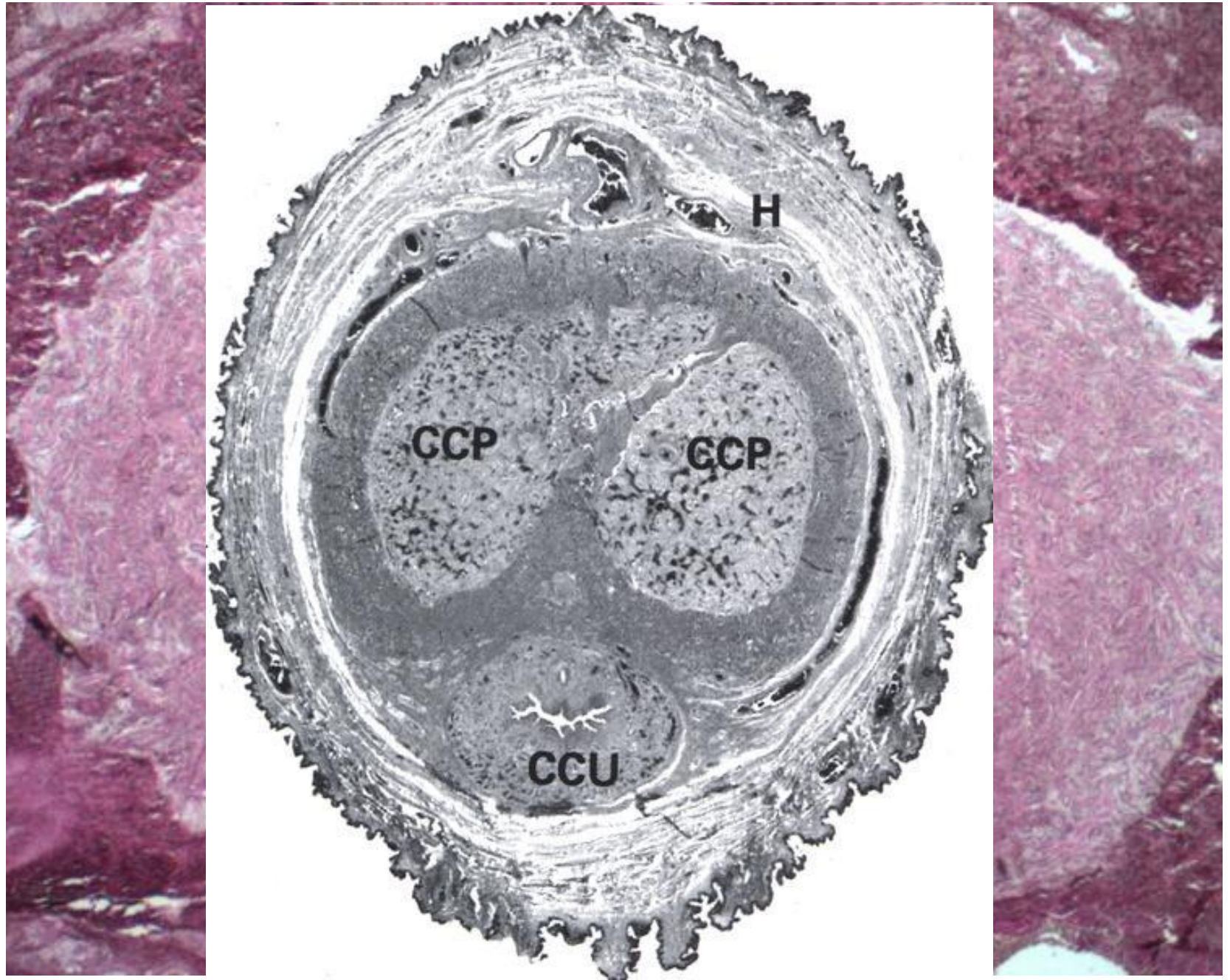
Pyj – krevní zásobení

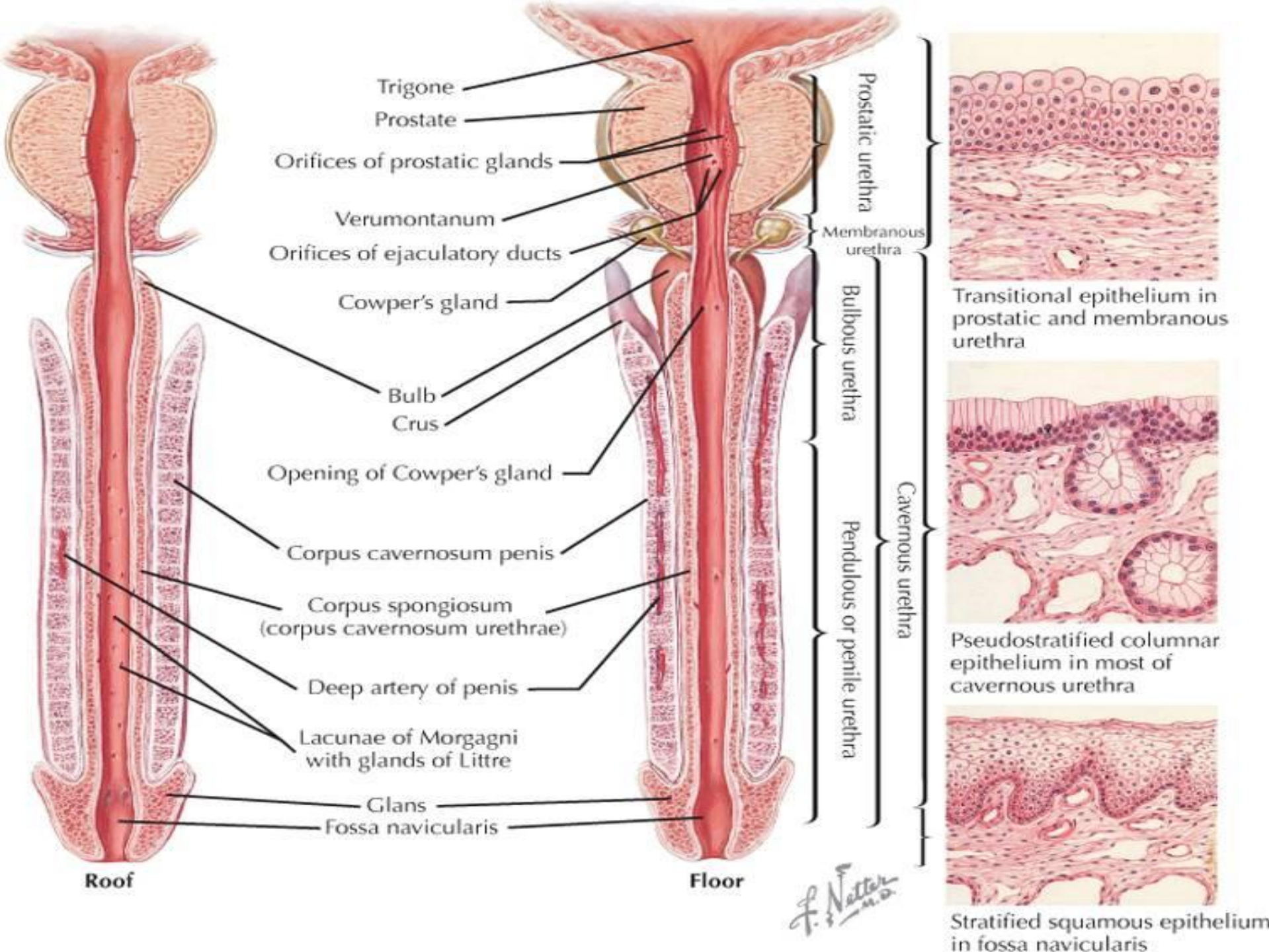
- Tepny:
 - větve **a. pudenda interna** (a. dorsalis et profunda penis, a. urethralis, a. bulbi penis) → aa. helicinae (+ von *Ebnerovy polštářky*) → vv. cavernosae
- Žíly: vv. cavernosae
 - v. dorsalis penis superficiales → **vv. pudendae externae** → v. femoralis communis
 - v. dorsalis penis profunda rozvidlena do plexus pudendus *Santorini* do v. pudenda interna
 - v. bulbi penis + v. urethralis → **v. pudenda interna** → v. iliaca int.

Pyj – mízní odtok a inervace

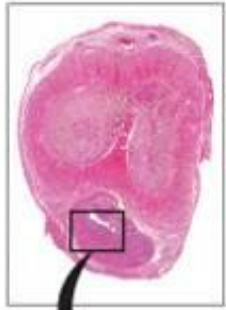- Míza:
 - **n.l. inguinales superficiales** – Cabanasova uzlina (kůže)
 - **n.l. inguinales profundi** (žalud)
 - **n.l. iliaci interni** (topořivá tělesa, močová trubice)
- Nervy:
 - n. pudendus
 - *sympatikus* z plexus hypogastricus inf.
 - *parasympatikus* z nn. splanchnici sacrales S2-4 (incl. nervi pudendi = Onufovo jádro)
 - glans penis je nejbohatěji inervovaný kožní okrsek na těle !!!

Penis HE

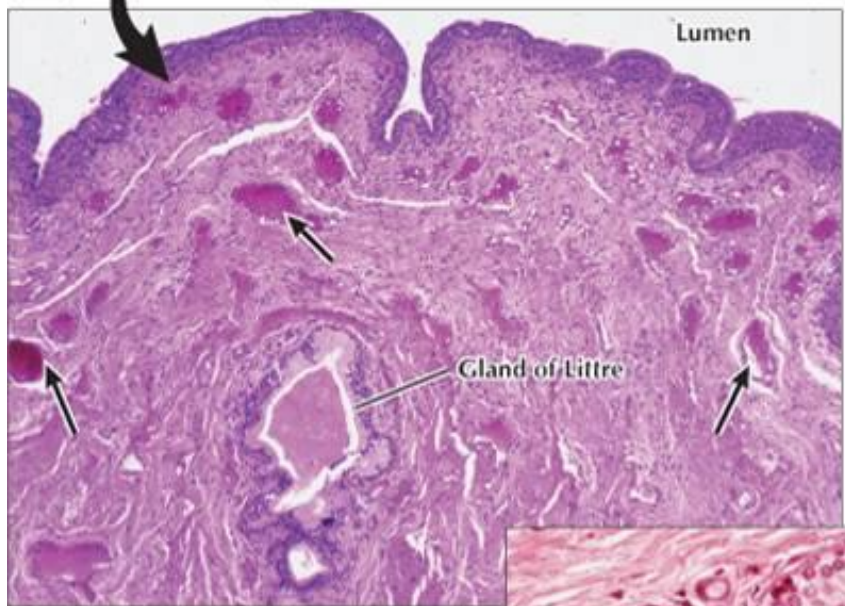
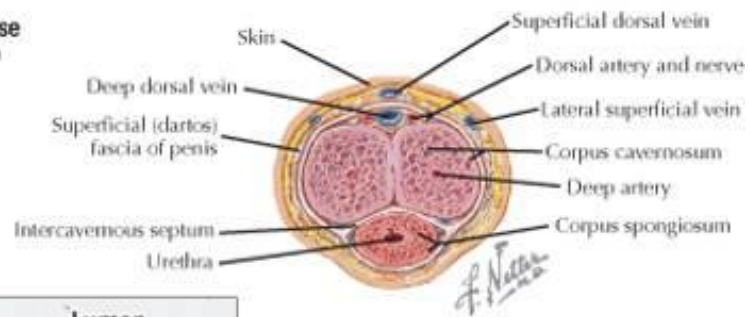




Section through the shaft of the penis.

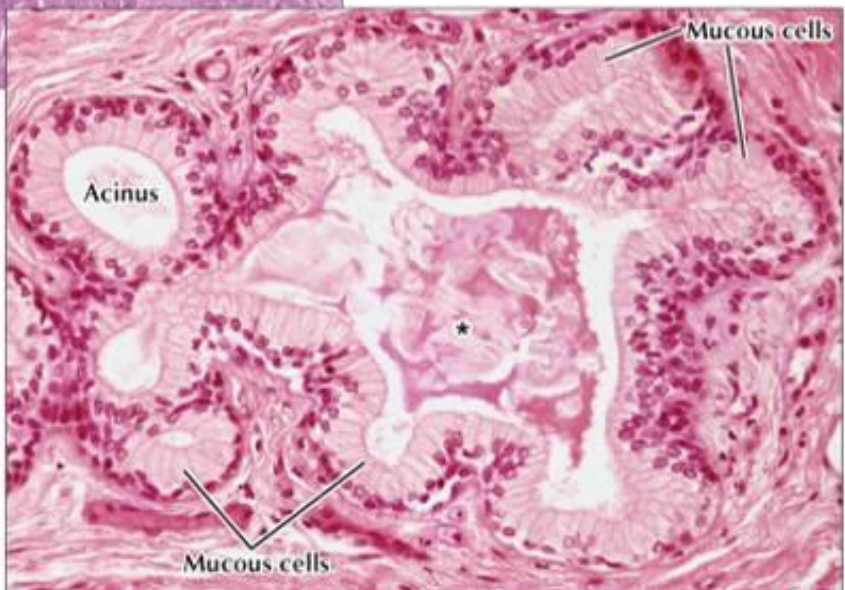


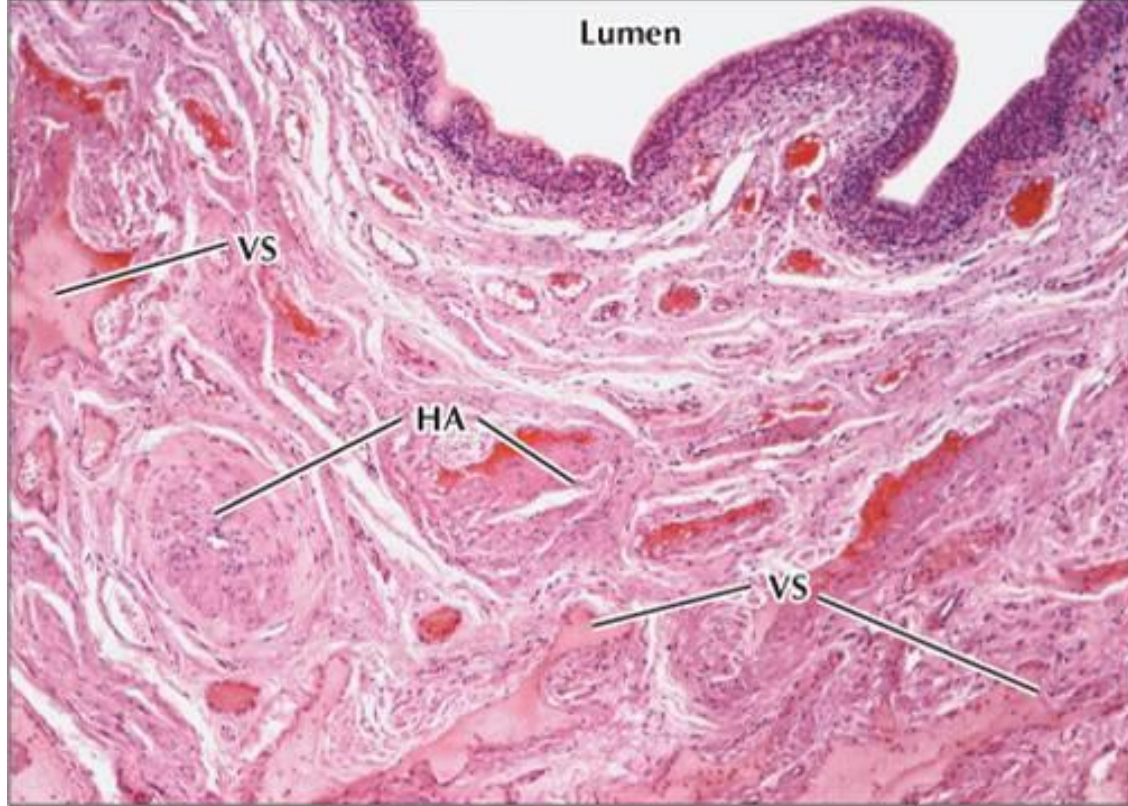
LM of the penis in transverse section. The shaft comprises two corpora cavernosa and a corpus spongiosum. This section lacks overlying epidermis. 1.6x. H&E.



LM of the corpus spongiosum in the penis. Epithelium lining the urethral lumen is highly folded; underlying lamina propria is richly cellular and vascular. A gland of Littre with several mucous acini occupies the deeper lamina propria. Many thin-walled vascular channels (arrows) with irregularly shaped lumina are lined by endothelial cells and surrounded by dense irregular connective tissue. 70x. H&E.

LM of a gland of Littre in the penis. The secretory part of this tubuloacinar gland has an irregular shape. The lumen contains lightly eosinophilic precipitate (*). Columnar secretory cells line each acinus. Mucous cells have pale apical cytoplasm and one basal nucleus. Glandular secretions drain by ducts in local recesses of the penile urethra lumen. 360x. H&E.

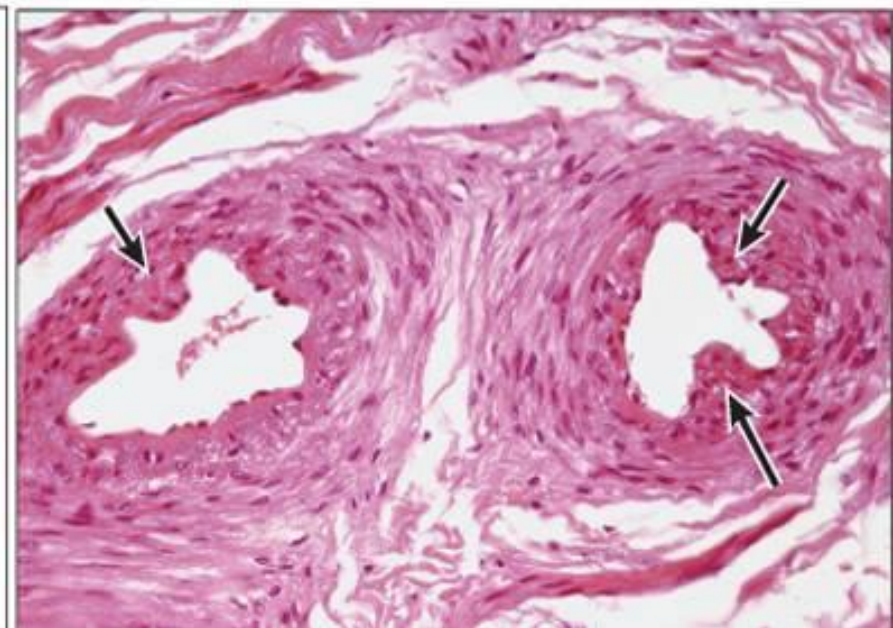
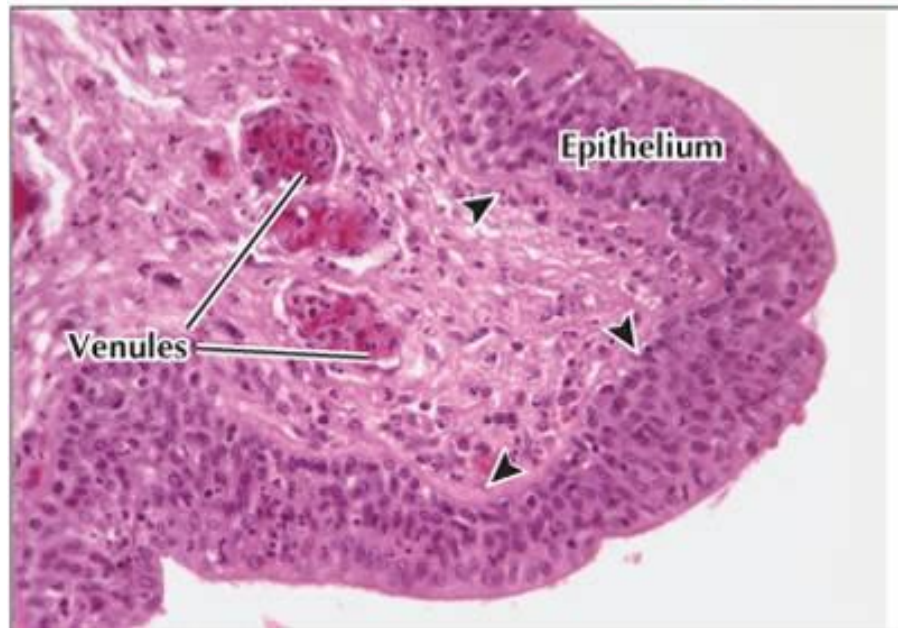


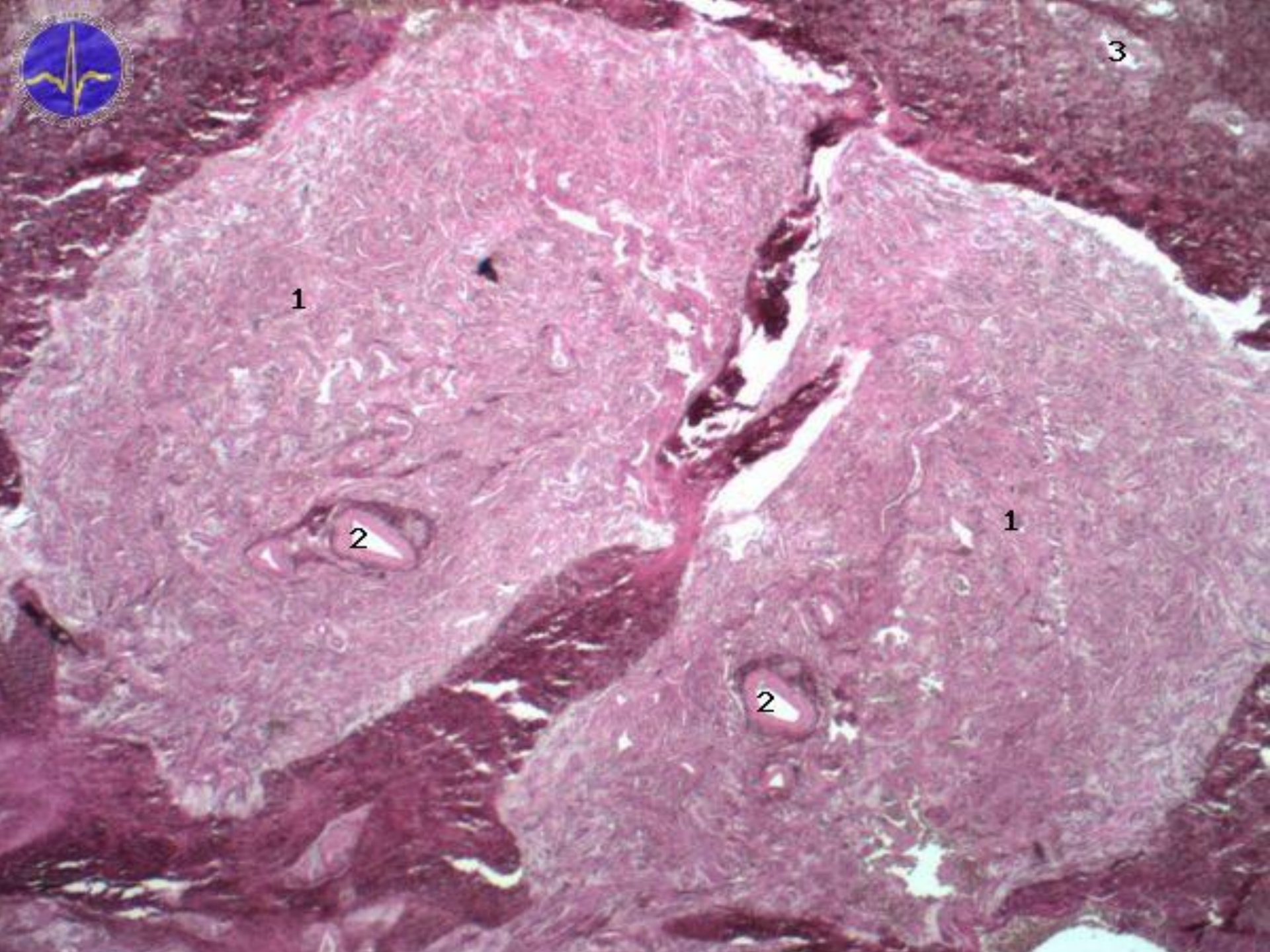


◀ **LM of the corpus spongiosum.** The mucosa lining the urethral lumen is corrugated. Erectile tissue in deeper layers contains helicine arteries (HA), veins, and venous sinuses (VS). 110×. H&E.

▶ **LM of the penile urethra at higher magnification.** The stratified columnar nature of the epithelium, with an underlying basement membrane (arrowheads) is clear. The lamina propria is loose connective tissue and contains several venules close to the surface. 400×. H&E.

▼ **LM of helicine arteries in the corpus spongiosum.** These highly coiled arterioles have a thick tunica media with an inner layer of longitudinally oriented smooth muscle that forms thickenings (arrows) of tunica intima. Contraction of this smooth muscle constricts the arteriolar lumen. These arteries drain directly into venous sinuses. 300×. H&E.





1

2

1

2

3

Ztopoření (*Erectio*)

- sexuální stimulace (mozková kůra → hypothalamus → mícha → ↑ tonu parasimpatiku → ncl. n. pudendi v míše (Onufovo jádro) → n. pudendus → n. dorsalis penis → tvorba NO → relaxace hladké svaloviny ve stěně sinusoid + ↓ tonu von Ebnerových polštářků → stlačení odvodních venul → erekce → fosfodiesteráza rozklád cGMP → ukončení erekce
- sildenafil (*Viagra*) blokuje fosfodiesterázu

Sperma

- 4 ml ejakulátu
- buněčná složka: asi 80-200 miliónů spermií
- tekutá složka
- pH 7,2-7,8

Šourek (*Scrotum*)

- popis: raphe, septum (úplné)
- stěna: deriváty břišní stěny + tunica dartos
- kůže: tenká pigmentovaná bez tukových buněk
- mazové a potní žlázy
- vrstva myofibroblastů v dermis → stahy
- tepny:
 - a. femoralis → aa. pudendae ext.
 - a. iliaca int. → a. pudenda int.
 - a. cremasterica pro obaly
- žíly:
 - vv. scrotales ant. → v. femoralis communis
 - vv. scrotales post. → v. pudenda int.

Šourek – *inervace a míza*

Nervy:

- přední 1/3 – n. ilioinguinalis + r. genitalis n. genitofemoralis
- posterior 2/3 – n. pudendus + n. cutaneus femoris post.

Míza: n.l. inguinales superficiales

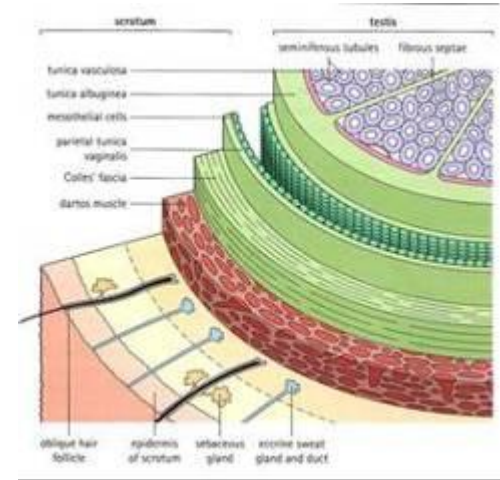
nikdy neprovádět punkci varlete !!!

– nebezpečí **zavlečení nádorových buněk**
do **jiné** tributární oblasti mízních uzlin !!!

Břišní stěna x Vrstvy šourku

- kůže
- Camperova vazivová vrstva
- fascia abd. subcutanea *Scarpae*
- fascia abd. superficialis
- mm. abdominis
- fascia transversalis
- peritoneum

- kůže
- tunica dartos
- fascia spermatica ext.
- m. cremater + fascia cremasterica
- fascia spermatica int.
- tunica vaginalis testis
 - lamina parietalis = periorchium
 - lamina visceralis = epiorchium



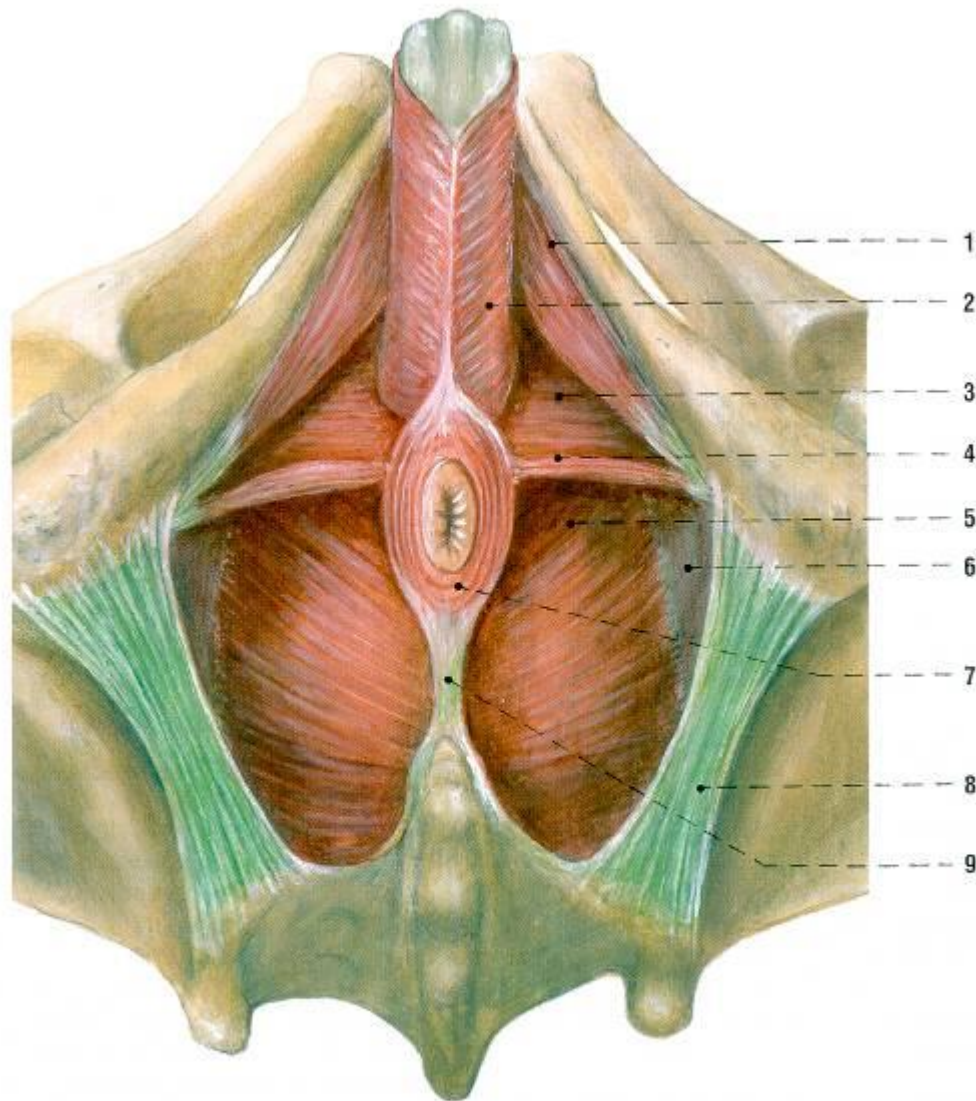
Močopohlavní dno

- = diaphragma urogenitale
- **není pojmem** Terminologia Anatomica 1998
- hodí se pro názornost
- **svaly hráze = *musculi perinei*** dle TA 1998
- 4 svaly v rovině = „dno“
- 1 ♂ další sval kolem močové trubice
- středem je corpus perineale

Svaly dna pánevního a mčopohlavního muže žabí perspektiva



- m. transversus perinei profundus
- m. transversus perinei superficialis
- m. bulbospongiosus
- m. ischiocavernosus
- m. sphincter urethrae externus



1 m. ischiocavernosus
2 m. bulbospongiosus
3 diaphragma urogenitale
4 m. transversus perinei superficialis

5 m. levator ani
6 m. obturatorius internus a jeho fascie
7 m. sphincter ani externus
8 lig. sacrotuberale
9 lig. anocecygeum

Hrázové svaly - *inervace*

kořen S4

- nn. perineales n. pudendi
- rr. anteriores nn. sacralium
- nn. splanchnici sacrales

